35/-

K29370

70 E

22900378447

Med
K29370

Digitized by the Internet Archive
in 2016

https://archive.org/details/b28089133

Presented to the Library
by Cornel Hall Esq

L'AMPUTATION DU MEMBRE SUPÉRIEUR

DANS LA CONTIGUITÉ DU TRONC

Corbeil. — Typ et stér. Crété.

L'AMPUTATION DU MEMBRE SUPÉRIEUR

DANS LA CONTIGUITÉ DU TRONC

(AMPUTATION INTERSCAPULO-THORACIQUE)

PAR

PAUL BERGER

CHIRURGIEN DE L'HOPITAL TENON
PROFESSEUR AGRÉGÉ A LA FACULTÉ DE MÉDECINE
MEMBRE DE LA SOCIÉTÉ DE CHIRURGIE

Avec figures dans le texte

Et 2 planches en chromolithographie.

PARIS

G. MASSON, ÉDITEUR

LIBRAIRE DE L'ACADÉMIE DE MÉDECINE

120, boulevard Saint-Germain, en face de l'École de Médecine

1887

Droits de traduction et de reproduction réservés.

11 380 957

WELLCOME INSTITUTE
LIBRARY

Coll.	welMOmec
Call No.	WE

L'opération que nous nous proposons d'étudier consiste dans l'ablation totale de l'omoplate et du membre supérieur, ou, dans certains cas, de tout ce qu'a laissé de ce membre une amputation antérieure ou une mutilation accidentelle. L'extirpation de l'extrémité externe et même de la plus grande partie de la clavicule en est le complément ordinaire; elle constitue l'un des temps principaux de son exécution, mais elle n'en est pas la condition absolue.

L'omoplate et la clavicule faisant partie du squelette du membre supérieur, l'opération en question doit être considérée comme une amputation de ce membre, la plus élevée de celles que l'on peut pratiquer sur lui. Elle n'a point d'analogue au membre inférieur où les tentatives de diérèse ne peuvent remonter au-dessus de l'articulation coxo-fémorale.

Elle doit occuper une place à part dans la classification des amputations; elle ne peut être rangée ni parmi les amputations dans la continuité ni parmi les désarticulations; mais comme, à défaut d'interligne articulaire, on profite dans son exécution de l'interstice qui sépare l'omoplate de la paroi thoracique et qui représente en quelque sorte une articulation à distance, comme la séparation s'opère entre les deux surfaces contiguës par lesquelles le membre supé-

rieur et le tronc se correspondent, le meilleur terme que nous puissions proposer pour la désigner est celui d'*amputation du membre supérieur dans la contiguité du tronc;* le nom d'*amputation interscapulo-thoracique*, qui rappelle l'interstice dans lequel on la pratique, peut également être adopté; nous nous servirons principalement de ces dénominations qui présentent sur celles d'*ablation*, d'*énucléation*, d'*extirpation totale du membre supérieur avec l'omoplate*, l'avantage d'indiquer qu'il s'agit d'une opération réglée dont la description doit avoir sa place parmi les autres amputations dans les traités classiques de médecine opératoire.

Ces ouvrages gardent pour la plupart le silence sur l'amputation interscapulo-thoracique, et la mention sommaire qui lui est consacrée dans quelques-uns d'entre eux fait mieux sentir encore la nécessité de faire de ce sujet une étude approfondie, fondée sur la revision complète et la rigoureuse critique des documents fournis sur ce point par la littérature médicale. Ces documents, en effet, renferment des erreurs et des confusions nombreuses que les auteurs se sont transmises pour n'être pas remontés jusqu'à la source même des observations.

C'est à cette origine que nous avons voulu puiser les faits dont l'exposition et l'examen vont nous permettre d'établir sur des données certaines l'histoire d'une opération qui, sans être destinée à recevoir une application fréquente dans la pratique chirurgicale, offre cependant une ressource efficace et sûre dans certains cas presque désespérés en apparence.

L'AMPUTATION DU MEMBRE SUPÉRIEUR

DANS LA CONTIGUITÉ DU TRONC

(AMPUTATION INTERSCAPULO-THORACIQUE).

L'amputation du membre supérieur dans la contiguité du tronc est une opération toute moderne. On pourrait peut-être faire remonter son origine à la publication du cas célèbre de ce meunier dont Cheselden rapporte l'observation (1) : Samuel Wood, le blessé, avait eu le bras arraché du corps par une corde qui s'était enroulée autour de lui, et dont l'autre extrémité était entraînée par les engrenages du moulin. Les vaisseaux, déchirés, ne donnèrent que peu de sang ; artères et nerfs avaient été arrachés du bras : le premier chirurgien qui fut appelé les plaça dans le fond de la plaie, et la recouvrit avec un pansement superficiel. Le lendemain le blessé fut admis à l'hôpital Saint-Thomas, où il reçut les soins de M. Ferne ; ce dernier ne toucha pas à l'appareil les premiers jours : aucun accident grave ne survint, et la plaie guérit sous des pansements simples ; la peau

(1) W. Cheselden. *The anatomy of the human body ;* the 9th edition with 40 copperplates, engraved by Ger. Vandergucht, 1768, pl. XXXVIII, p. 321.

suffit à recouvrir presque complètement sa surface. Ce fait se passait en 1737. Une fort belle planche gravée du traité d'anatomie de Cheselden montre en effet le patient dont le corps, dépourvu de son membre supérieur, présente comme seul vestige de ce dernier la saillie que fait au niveau de la cicatrice l'extrémité externe de la clavicule ; à côté du blessé l'on voit, reposant sur le sol, le bras entier et l'omoplate arrachés d'un seul morceau par le moulin dont on aperçoit les ailes au dernier plan de ce tableau.

Cette observation, rendue classique par l'ouvrage où elle est reproduite, devait, en démontrant que l'organisme peut résister à une mutilation aussi considérable, encourager les chirurgiens à tenter dans un but thérapeutique la séparation qui chez Samuel Wood avait été l'effet d'un traumatisme accidentel.

Ce ne fut néanmoins qu'en 1808, qu'un chirurgien peu connu de la marine anglaise, Ralph Cuming, exécuta pour la première fois l'ablation simultanée du bras, de l'omoplate et de la clavicule pour une lésion traumatique de ces parties produite par un coup de feu. Ce fait qui, sans la mention sommaire que lui a consacrée Copland Hutchinson, serait demeuré dans l'oubli, fut suivi, plus de trente ans après, par la relation d'un cas analogue que Gaetani-bey, médecin de l'hôpital de l'Esbékié, au Caire, communiqua dans tous ses détails à l'Académie de médecine. Coïncidence bien singulière à relever : les désordres produits par l'action des armes de guerre qui avaient fourni dans ces deux cas à l'amputation interscapulo-thoracique sa première indication n'ont plus depuis lors motivé son emploi, et les observations de Cuming et de Gaetani-bey sont actuellement encore seules de leur espèce.



LE MEUNIER SAMUEL WOOD

Reproduction photographique de la planche du traité d'anatomie de Cheselden : 1, l'extrémité externe de la clavicule; 2, la cicatrice; 3, le muscle sous-scapulaire; 4, le cubitus fracturé en deux endroits.

Cependant dès 1836 un chirurgien américain, nommé Dixi Crosby, avait réalisé la même opération avec succès pour un ostéo-sarcome du membre supérieur; c'est à lui que revient l'honneur d'avoir pour la première fois pratiqué d'emblée l'ablation totale du membre supérieur pour une tumeur. Cette tentative, malgré son heureux résultat, eut si peu de retentissement que deux ans plus tard Mac Clellan, de Philadelphie, ayant dans un cas analogue eu recours à cette ressource extrême, put se croire le premier à l'avoir mise en usage.

L'année même où Gaetani-bey pratiquait son opération, un autre Américain, Mussey, se déterminait à enlever la totalité de l'omoplate et de la clavicule pour un chondrome qui, dix-neuf ans auparavant, avait nécessité la désarticulation scapulo-humérale : cette opération, bien que moins étendue que celle à laquelle les auteurs précédents avaient eu recours, fut conduite suivant les mêmes règles; elle reconnaissait d'ailleurs le même principe, l'extirpation de tout ce qui représentait encore le membre supérieur; ce fut d'ailleurs une opération grave et difficile, et dans sa relation nous trouvons pour la première fois la mention d'un accident que nous verrons se reproduire assez fréquemment au cours de l'amputation interscapulo-thoracique : l'opéré faillit succomber à l'entrée de l'air dans la veine sous-clavière.

Tels furent les premiers cas dans lesquels fut exécutée l'amputation interscapulo-thoracique. Ils nous présentent, dès le début de l'histoire de cette opération, autant d'exemples des conditions très différentes dans lesquelles on est appelé à la pratiquer. A partir de cette époque les observations se multiplient; chaque année, presque, ajoute un fait

nouveau à ceux qui le précèdent, et nous arrivons aujourd'hui à un total de 51 amputations du membre supérieur pratiquées dans la contiguité du tronc par des chirurgiens, dont quelques-uns, comme Mussey, Fergusson, Parise, ont eu l'occasion de recourir plusieurs fois à cette opération. La relation très complète que nous allons donner de ces cas dans l'ordre chronologique où ils se sont présentés, avec l'indication exacte des sources où nous les avons recueillis, nous dispense d'une énumération qui n'offrirait qu'un médiocre intérêt : c'est en abordant les différents points de cette étude que nous chercherons à établir ce qui revient à chaque auteur dans la détermination des indications de l'opération qui nous occupe et dans les modifications et les perfectionnements apportés à sa technique. Nous devons cependant faire observer dès à présent que presque tous les cas dont on trouve la trace dans la littérature médicale sont jusqu'à ce jour restés des tentatives isolées, souvent ignorées des chirurgiens qui ont eu l'occasion de pratiquer l'ablation complète du membre supérieur avec l'omoplate. Ce n'est que de loin en loin que ces auteurs ont joint à la relation de leurs faits personnels quelques détails historiques ou des résumés publiés sous forme de tableaux synoptiques.

C'est ainsi que Stephen Rogers a réuni un certain nombre d'observations en tableau à l'occasion d'une opération de résection de l'omoplate publiée en 1868 dans l'*American Journal of the medical Sciences*. Ce résumé fut reproduit avec quelques modifications l'année suivante dans le *New-York medical Journal* à propos d'un cas analogue survenu dans la pratique de Sydney Jones. Des documents d'une certaine importance sont également renfermés dans un remarquable mémoire paru dans l'*Edin-*

burgh medical Journal de 1869. Dans cet article, Patrick Heron Watson accompagne la relation d'un arrachement du bras pour lequel il dut pratiquer l'amputation du membre supérieur dans la contiguité du tronc, d'un judicieux exposé des indications de cette opération et de l'indication sommaire des cas qui étaient parvenus à sa connaissance.

Mais l'aperçu le plus complet qui ait été donné de la question est dû à la plume de M. Chauvel et se trouve contenu dans l'article Omoplate du *Dictionnaire encyclonédique des sciences médicales*. Si les faits dont il renferme l'indication ne surpassent pas beaucoup en nombre ceux qui sont mentionnés dans les résumés précédents, on y trouve envisagées avec quelques développements les circonstances pathologiques ou accidentelles qui régissent l'opération et les procédés qui leur correspondent dans son exécution. Nous aurons, au cours de cette étude, à faire à ce travail de nombreux emprunts.

Enfin, pour ne rien omettre de ce qui se rapporte à ce sujet, il faut signaler la communication d'Adelmann au congrès des chirurgiens allemands en 1878, communication qui ne renferme guère que des chiffres bruts et par conséquent d'une médiocre utilité, un mémoire plus important de Th. Gies publié en 1883 dans le *Deutsche Zeitschrift für Chirurgie*, et quelques thèses récentes parmi lesquelles nous citerons principalement celles de MM. Demandre et de Langenhagen. Dans presque tous ces travaux les cas d'amputation interscapulo-thoracique se trouvent réunis et parfois confondus avec d'autres faits relatifs à des opérations très différentes, telles que la résection totale ou partielle et l'amputation de l'omoplate. Ils nous ont servi

surtout à établir la comparaison entre les résultats de ces divers modes d'intervention et à déterminer celui d'entre eux auquel on doit avoir recours dans un cas pathologique déterminé.

Aux observations citées dans ces recueils, nous en avons pu joindre d'autres qui se trouvent dispersées dans des publications diverses, plusieurs cas récents, et deux observations inédites dont l'une nous a été confiée par M. le professeur Ollier, et dont l'autre, recueillie à l'hôpital de la Charité sur un de nos opérés, a été le point de départ de ces recherches. Nous avons résumé nous-même celles de ces observations que nous ne pouvions retracer en entier et nous les avons fait suivre de l'indication précise du lieu où elles ont été publiées ou reproduites. Dans l'étude d'un sujet aussi spécial et jusqu'à un certain point nouveau, il nous a semblé que l'exposition complète des faits connus devait précéder toutes les considérations que peut faire naître leur examen. Nous commencerons donc par l'exposé des observations que nous avons rassemblées, et c'est après les avoir passées en revue que nous pourrons, en nous fondant sur elles, envisager l'amputation totale du membre supérieur successivement dans ses *résultats*, dans ses *indications*, et dans son *exécution*.

Avant d'aborder l'exposition de ces observations, il nous faut cependant justifier en quelques mots l'ordre que nous avons adopté dans leur répartition. Les cas dans lesquels l'amputation du membre supérieur a été pratiquée dans la contiguité du tronc sont de deux ordres : les uns sont relatifs à de grands délabrements du membre par une violence telle que l'action d'un projectile ou celle d'une

machine, ce sont les cas d'amputation traumatique que nous devons présenter et analyser à part.

Mais le plus souvent l'amputation interscapulo-thoracique a été motivée par une affection pathologique et cela dans deux sortes de conditions qui établissent entre ces amputations pathologiques une distinction des plus tranchées.

Tantôt l'on a enlevé au cours de la même opération, en une seule séance, la tumeur avec le bras, l'omoplate et le plus souvent une partie de la clavicule : nous donnerons à l'opération pratiquée de la sorte le nom d'*amputation pathologique totale d'emblée*.

Tantôt le membre supérieur avait dû être désarticulé dans l'articulation scapulo-humérale quelque temps auparavant, lorsqu'une récidive du mal a contraint le chirurgien à porter plus haut l'intervention en enlevant avec la tumeur récidivée l'omoplate et une partie de la clavicule. On pourrait objecter qu'en pareil cas il ne s'agit pas d'une amputation véritable, mais d'une résection de l'omoplate exécutée consécutivement à la désarticulation de l'épaule : l'examen des observations dément une semblable interprétation. L'opération faite de la sorte n'a rien d'une résection, dont le caractère essentiel doit toujours être d'enlever l'os malade en ménageant les parties du membre situées au-dessous de lui et même les parties molles qui l'entourent.

Non seulement, en pareil cas, c'est l'ablation large de l'omoplate à laquelle il faut recourir, en y comprenant toutes les parties ambiantes, en intéressant les gros vaisseaux, en courant les mêmes risques que dans l'amputation totale d'emblée; mais l'exécution de l'opération ne diffère pas très notablement suivant que le bras a été enlevé ou

qu'il tient encore à l'épaule ; les accidents, les complications qui accompagnent ou qui suivent l'intervention sont les mêmes ; la mortalité est égale dans un cas comme dans l'autre ; enfin le résultat de l'opération est identique, car elle aboutit à la suppression complète du membre supérieur enlevé au ras du tronc. Nous croyons donc qu'il est nécessaire de conserver ces opérations qui sont des *réamputations* véritables dans la classe des amputations interscapulo-thoraciques de cause pathologique ; nous les désignerons désormais par le nom d'*amputations pathologiques consécutives*.

En passant en revue les observations, nous examinerons donc successivement :

Les amputations pathologiques totales d'emblée ;

Les amputations pathologiques consécutives ;

Les amputations traumatiques.

OBSERVATIONS

A. — AMPUTATIONS PATHOLOGIQUES

I. — Amputations totales d'emblée.

Premier cas. — **Dixi Crosby** (*de Hanover*, *États-Unis*).

Ablation de l'omoplate, du bras et de la clavicule, à part son extrémité sternale, pour un ostéo-sarcome développé sur un homme de trente ans : opération pratiquée en 1836. Guérison ; mort de récidive dans les vertèbres lombaires au bout de quatre ans (Gross ignorait cette récidive, et il dit que la guérison a été durable).

Ce cas est inédit ; l'observation n'a jamais été publiée ; il a été mentionné par Gross (*A System of Surgery*, 1872, vol. II, p. 1113) comme lui ayant été rapporté par l'auteur, le professeur Dixi Crosby. Il figure également sur le tableau d'observations du *New York medical Journal*, vol. VIII, p. 434, comme résultant d'une communication personnelle du professeur A.-B. Crosby, fils de l'opérateur.

P.-H. Watson (*Edinburgh medical Journal*, 1869, vol. XV, p. 138) donne néanmoins ce fait comme un cas d'extirpation de l'omoplate et de la clavicule pratiquée après la désarticulation de l'épaule : il se réfère à la mention que Stephen Rogers en a faite dans l'*American Journal of the medical Sciences*, 1868, N-S., t. LVI, p. 367. Nous ne possédons pas de renseignements plus précis qui le concernent.

IIe cas. — **Twitchell** (*de Keene*, *N.-H.*).

Ablation de l'omoplate, du bras et d'une partie de la cla-

vicule, en 1838, pour une affection de nature incertaine, mais vraisemblablement maligne. Guérison, mort peu de mois après de récidive.

Ce cas n'a jamais été publié. La courte note qui précède émane du Dr G.-B. Twitchell, neveu de l'opérateur ; celui-ci n'en avait pas conservé le souvenir.

(*New York medical Journal*, 1869, vol. VIII, p. 434. N° 16 du tableau qui accompagne l'observation de Sydney Jones.)

IIIe CAS. — **Mac Clellan** (*de Philadelphie*).

Ablation de l'omoplate, du bras et de la plus grande partie de la clavicule en une opération, en 1838, sur un jeune homme de dix-sept ans, pour une tumeur encéphaloïde énorme. L'opération ne s'accompagna que d'une faible perte de sang et l'opéré se remit, mais il succomba six mois après à une récidive.

Mac Clellan croyait avoir été le premier à faire l'ablation totale du membre supérieur en un temps pour enlever une tumeur. Il a rapporté ce fait dans un ouvrage que nous n'avons pu nous procurer et qui est intitulé : *Mac Clellan's princ. a. practice of surg.*, Philadelph., 1848, p. 412. Nous l'avons trouvé mentionné dans l'ouvrage de Gross (*loc. cit.*, p. 1113), et sur les tableaux du *New York med. Journ.*, 1869, vol. VIII, p. 436, n° 17.

IVe CAS. — **R.-D. Mussey.**

Ce chirurgien enleva l'omoplate avec le membre supérieur pour un ostéo-sarcome en 1845 ; l'extrémité externe de la clavicule fut comprise dans cette ablation. Le malade guérit, et était en bonne santé neuf ans après l'opération.

Ce cas est cité par Samuel D. Gross, *A System of Surgery*, 5e éd., 1872, Philadelphie, vol. II, p. 1113 (*Amputations above the shoulder joint*); par Fock, dans l'analyse d'un cas de Langenbeck (*Deutsche Klinik*, 1855, t. VII, p. 421); il est aussi mentionné dans les tableaux du *New York med. Journ.*, 1869, t. VIII, p. 431 et suiv. Nous n'avons pu nous en procurer la relation complète.

Ve CAS. — Syme.

Le célèbre chirurgien écossais rapporte un cas dans lequel, sur un homme âgé d'environ quarante ans et porteur d'un enchondrome, il fit d'abord en 1861 la résection de la tête de l'humérus ; en janvier 1862, il extirpa une tumeur grosse comme une noix qui s'était développée dans la cicatrice ; cette tumeur était mobile et indépendante de l'os, et l'on reconnut après l'opération qu'elle était formée par un kyste fibro-plastique renfermant de la sérosité. Enfin, le 7 mai de cette même année 1862, le mal s'étant reproduit, Syme enleva le bras, l'omoplate en entier et le reste de la clavicule. Le malade guérit parfaitement de cette troisième opération.

Ce fait a été communiqué à Michaux par le Dr Gordon Hardie, du 73e régiment : il aurait été publié par Syme dans une brochure parue à Edinburgh en 1864, et intitulée : *Excision of the Scapula* (*De l'ablation totale de l'omoplate en conservant le membre supérieur*, par Michaux; *Gazette médicale de Paris*, 1866, t. XXI, p. 276).

VIe CAS. — W. Fergusson. — I. *Excision of portion of the scapula for tumour;* II. *Removal of the arm, clavicle and portion (remaining from a previous operation) of the scapula for a recurring tumour.*

I. — La malade, âgée de dix-neuf ans, disait que la tumeur s'était développée depuis quatre ans, avec des douleurs continues. Elle occupait toute la face dorsale de l'omoplate, était dure, élastique par places, et la peau était mobile sur elle; l'articulation scapulo-humérale paraissait intacte.

Anesthésie le 14 janvier 1865 ; une incision verticale sert à découvrir la tumeur et à préciser sa nature ; on constate qu'elle n'adhère qu'à l'os. On fait alors une incision parallèle à l'épine de l'omoplate, rejoignant la première incision au niveau de l'acromion ; le lambeau en forme de V ainsi constitué est disséqué et la tumeur mise à nu. Il est alors possible de scier l'omoplate au-dessous de l'épine et de dégager la masse morbide. Plusieurs fragments osseux qui paraissaient malades sont en outre extraits avec le davier.

La tumeur était une tumeur fibreuse, du volume d'une noix de coco : elle avait déterminé la résorption de la partie correspondante du scapulum, et elle renfermait des aiguilles osseuses.

Il n'y eut presque pas de perte de sang : trois ou quatre petits vaisseaux seuls réclamèrent des ligatures ; la plaie fut réunie par la suture.

II (*Suite de l'observation*). — L'opérée avait quitté l'hôpital après une guérison rapide, ne conservant que peu de déformation et ayant recouvré la presque totalité des mouvements du bras. Quelques mois après (vers le mois de juin) la récidive apparut néanmoins et fit de rapides progrès. Deux ou trois nodules irréguliers, de consistance molle et élastique, se produisirent à la région claviculaire et à la région scapulaire antérieure, faisant disparaître la dépression normale des creux sus et sous-claviculaires et envahis-

sant les attaches du trapèze à l'omoplate. Des veines dilatées et tortueuses apparaissaient à leur surface, et la peau semblait près de devoir s'ulcérer. Dans les mouvements communiqués à la masse pathologique par l'intermédiaire du bras, celui-ci, la clavicule et ce qui restait de l'omoplate semblaient se déplacer tout d'une pièce, mais cette mobilité même (quoique la tumeur eût envahi au loin le muscle trapèze) indiquait que le tissu pathologique n'adhérait pas à la paroi thoracique. Fergusson se décida à pratiquer l'opération suivante qui fut exécutée le 11 novembre.

Anesthésie chloroformique, puis ponction exploratrice. Une incision de deux pouces fut pratiquée verticalement au niveau du bord externe du sterno-mastoïdien, la clavicule fut divisée avec la scie et les cisailles et, par l'ouverture ainsi pratiquée, l'artère sous-clavière fut comprimée par le pouce d'un des assistants (M. Wood). L'incision fut alors prolongée le long de la clavicule, on l'arrondit en la faisant passer sur la face dorsale de la tumeur jusqu'au bord postérieur de l'aisselle ; puis on la releva sur la partie externe du grand pectoral et sur la face antérieure de la tumeur et on la conduisit jusqu'à la rencontre de son point de départ vers la partie moyenne de la clavicule. Ainsi furent dessinés autour de la tumeur deux lambeaux semi-lunaires. Les téguments furent alors rapidement détachés de la partie postérieure de la masse, et le lambeau postérieur rétracté en arrière ; on en fit de même ensuite pour le lambeau qui recouvrait les parties antérieures. Saisissant alors le bras, Fergusson put le conduire dans toutes les directions et détacher toutes ses connexions avec les parties voisines. La division des vaisseaux et des nerfs fut faite en dernier lieu ; les vaisseaux particulièrement ne furent coupés qu'entre

deux pinces à pression continue tenues par un assistant. Ainsi purent être sectionnés, presque sans perte de sang, les gros troncs vasculaires qui étaient profondément englobés dans le tissu morbide. Plusieurs fortes ligatures furent ensuite placées sur la sous-clavière juste en dehors des scalènes. Il n'y eut pas d'hémorragie en rapport avec l'étendue de cette vaste opération ; l'hémostase se fit aisément de point en point. Les lambeaux furent maintenus en contact par la suture.

L'examen de la tumeur montra que le plexus brachial et l'artère axillaire étaient pris dans la tumeur de telle sorte qu'il eût été absolument impossible de les en isoler par la dissection. La malade allait bien le 21 novembre, et quoique les lambeaux eussent présenté quelque tendance à la désunion, l'adhésion paraissait se faire régulièrement.

Après avoir rapporté cette observation, Fergusson insiste sur quelques points du manuel opératoire : il préconise tout particulièrement la section de la clavicule qui : 1° rend plus mobile l'épaule et facilite les manœuvres de désarticulation ; 2° permet de conserver le cléido-mastoïdien ; 3° permet de comprimer très sûrement les vaisseaux. Il rappelle qu'il est important de conserver la peau de l'aisselle ; il insiste sur la forcipressure qu'il a faite de l'artère sous-clavière. Celle-ci était absolument englobée dans le tissu de la tumeur qui s'étendait sur elle jusqu'aux scalènes, mais ces muscles ne paraissaient pas envahis.

(*Medical Times and Gazette*, 1865, vol. I, p. 62, et vol. II, p. 574.)

VIIe CAS. — **W. Fergusson**. — *Removal of the scapula, upper extremity, and part of the clavicle.*

Opération pratiquée le 19 octobre 1867 à King's College

Hospital, sur un charpentier qui, deux ans auparavant, avait reçu un coup sur l'omoplate. Une tumeur s'était développée depuis lors, qui englobait l'humérus lui-même et toute l'omoplate.

Fergusson commença par sectionner la clavicule et, laissant l'épaule s'écarter en dehors, fit faire par le Dr Wood la compression sur l'artère sous-clavière. Les téguments furent alors rapidement détachés de l'omoplate, celle-ci fut relevée en avant et séparée de la paroi thoracique d'arrière en avant; enfin une section verticale (*a cut made in front*) sépara le membre entier du tronc. L'opération fut faite avec une grande rapidité, la perte de sang fut moindre que six onces ; mais le malade mourut deux jours après.

(*Medical Times and Gazette*, 1867, vol. II, p. 465, et *the Lancet*, 1867, vol. II, p. 552).

VIIIe CAS. — **Kenneth M'Leod**. — *Case of medullary tumour of the arm ; amputation of the limb and scapula; death.*

Le 29 juin 1867, un enfant de deux ans, du sexe masculin, fut porté au dispensaire de charité de Jessore ; il portait une énorme tumeur du bras droit, étendue du coude à la fosse sous-scapulaire de l'omoplate. Cette tumeur, au dire des parents, existait dès la naissance ; petite alors, elle s'était accrue avec rapidité et déterminait de la fièvre et un affaissement graduel des forces. Elle mesurait 17 pouces de circonférence ; elle était élastique et fluctuante, et quoique la peau ne fût pas altérée il y avait à sa surface des dilatations veineuses considérables. Une ponction exploratrice donna issue à un peu de liquide jaune paille ; la tumeur

adhérait tellement au muscle sous-épineux que, pour l'enlever, il était évident qu'il faudrait pratiquer l'extirpation de l'omoplate avec le membre supérieur. Les parents consentirent à l'opération.

L'enfant fut endormi au chloroforme. Un lambeau semilunaire découvrit l'épaule en avant, les muscles pectoraux furent coupés, et les vaisseaux axillaires furent liés : mais comme la veine axillaire continuait à donner abondamment du sang, et qu'il y avait une forte hémorragie par l'acromio-thoracique, M'Leod dut passer au moyen d'une aiguille un fil au travers de la peau, le conduire sous le paquet vasculaire et, ressortant plus haut, faire ainsi une sorte de ligature en masse médiate, qu'il fixa sur la clavicule. L'hémorragie s'arrêta aussitôt pour ne plus reparaître; le reste de l'opération s'acheva rapidement. La clavicule ayant été coupée, le scapulum et le bras furent écartés du tronc, les ganglions axillaires, qui étaient pris, furent enlevés ; puis le grand dentelé, le trapèze, l'omoplathyoïdien, l'angulaire, le rhomboïde furent sectionnés à leur insertion à l'omoplate, et celle-ci put être enlevée avec le bras : l'artère sus-scapulaire nécessita seule l'application d'une ligature : le lambeau courbe antérieur s'appliquait très bien à la perte de substance ; on l'y fixa par des sutures. Enfin l'enfant se réveilla et put boire un peu de lait. M'Leod l'avait à peine quitté, qu'il pâlit, la respiration s'embarrassa et l'enfant succomba au choc opératoire, plutôt que par la perte de sang ou le chloroforme.

La tumeur était formée d'une masse aréolaire fibreuse, très dense, englobant un grand nombre de cavités de volume variable contenant une matière coagulée blanchâtre et un liquide jaunâtre qui se prenait aussitôt qu'il était exposé à

l'air. Du reste la tumeur n'avait pas de limites précises et elle se prolongeait en se perdant dans les tissus environnants. L'examen du produit pathologique, fait par le Dr Colles au *Medical College Museum*, montra qu'il s'agissait d'un cancer alvéolaire à stroma fibreux.

L'auteur insiste sur l'origine congénitale de la tumeur : Il pense qu'elle était dérivée des restes du tissu embryonnaire aux dépens duquel s'était formé le membre. Il discute ensuite l'opportunité de l'opération, et pense que, malgré son résultat fatal et les chances de mort qu'une entreprise semblable entraîne à cet âge, l'intervention est plus justifiée encore que chez l'adulte puisqu'il n'y a pas les mêmes raisons que chez ce dernier pour chercher à prolonger une existence absolument condamnée et que seul peut sauver l'acte opératoire. Enfin M' Leod pense que dans l'extirpation de l'omoplate avec le bras il serait préférable de faire la ligature préalable de l'axillaire, afin d'éviter l'hémorragie, ou d'avoir recours, avant toute incision, à un artifice analogue à celui qui lui permit d'arrêter la perte de sang (ligature médiate par le passage d'un fil sous le paquet vasculo-nerveux, au travers de la peau).

(*Indian medical Gazette*, septembre 1867. Cet article, que nous n'avons pu nous procurer, est analysé en détail dans l'*Edinburgh medical Journal*, 1869, vol. XV, 1re partie, p. 567.)

IXe CAS. — **Hamilton**. — *Amputation of arm und scapula for colloïd.*

Le Dr Hamiton présente à la Société pathologique de New-York l'omoplate qu'il a enlevée avec le bras : voici l'observation de ce cas :

En septembre 1864, George Hanna subit, à quelques semaines d'intervalle, deux chocs très violents dans la région de l'omoplate droite : après le second accident, il

note dès le lendemain une tuméfaction du volume d'un œuf de poule au niveau du point contus. La tumeur continue à augmenter de volume jusqu'au 15 février 1865, époque à laquelle on l'enlève avec le bord antérieur de l'omoplate auquel elle adhère : la guérison est obtenue en vingt-huit jours, et l'état général reste aussi bon que par le passé.

En janvier 1868, après l'exposition à quelques intempéries la tumeur réapparaît ; le 12 février, on l'enlève de nouveau avec une petite portion de l'omoplate. Mais avant que la plaie ne fût guérie, survient un gonflement de la partie supérieure du bras dont l'ouverture donne issue à une grande quantité de matière gélatineuse ; en même temps la tumeur scapulaire recommence à se manifester. De septembre 1868 à juillet 1869, on la traita au moyen de sétons et de caustiques comme l'acide nitrique, le chlorure de zinc, l'acide phénique. En juillet 1869, l'on fit une tentative d'exérèse, mais l'hémorragie fut telle que l'on craignit de voir succomber le malade au cours de l'opération et qu'il fallut suspendre cette dernière sans avoir enlevé aucune portion de la tumeur. A partir de ce moment celle-ci ne cessa de s'accroître, elle s'étendit à la fois du côté du dos et vers le bras ; de temps en temps quelques points plus saillants s'ouvrirent et donnèrent écoulement soit à de la matière gélatineuse, quelquefois à un liquide séreux ; vers les bords de la tumeur cet écoulement était assez semblable à du pus.

J'opérai, dit Hamilton, M. Hanna chez lui, à Barton (New-York), le 12 décembre 1870, avec l'aide des Drs Damainville, Johnson (de Waverley) et de quelques autres.

Il ne pouvait être question d'une simple résection de

l'omoplate ; il fallait enlever en même temps le membre supérieur, qui était tout envahi par le mal. Cette opération ne fut marquée par aucune difficulté exceptionnelle, et je fus surpris de voir combien la circulation artérielle était réglée à volonté par la pression exercée par le doigt sur la sous-clavière. On enleva d'abord une grosse masse du tissu morbide qui était située au niveau de la portion supérieure et postérieure du bras : puis, faisant remonter l'incision et la conduisant le long de la *base* de l'omoplate, il fut nécessaire d'enlever tous les téguments recouvrant cette base. Il fut aisé d'atteindre les parties sous-jacentes à l'omoplate ; un prolongement de la tumeur avait envahi le muscle sous-scapulaire ; on l'isola et on l'enleva. L'énorme plaie du dos fut recouverte par un grand lambeau emprunté aux régions antérieure et interne du bras, jusque vers sa partie moyenne.

Hamilton a reçu récemment (février 1871) des nouvelles du malade : la plaie est fermée sauf en un point très limité ; le patient se lève et sort. La tumeur était, de l'avis du présentateur, une tumeur colloïde.

(*New York path. Soc.,* 22 février 1871 ; et *New York medical Record,* 1871-1872, t. VI, p. 141.)

X^e^ CAS. — **Parise.** — *Ostéosarcome de l'extrémité supérieure de l'humérus et du scapulum ; ablation du bras, de l'omoplate et de la moitié externe de la clavicule.*

Un homme de trente ans, ouvrier dans une filature, se présente en 1873 avec une tumeur deux fois grosse comme le poing, tumeur très dure occupant la saillie de l'épaule droite. Un examen attentif fait reconnaître que cette tumeur siège à la fois sur la tête humérale et sur la partie

avoisinante du scapulum, englobant en un mot toute l'articulation scapulo-humérale. Différentes raisons tirées de l'examen et de la marche de la tumeur nous font admettre l'existence d'un ostéosarcome. Je propose, dit Parise, l'ablation qui est acceptée.

Je pratiquai la ligature isolée de l'artère et de la veine sous-clavière droites. Cela fait j'enlevai le bras, l'omoplate, sauf une bande de 2 centimètres de largeur le long du bord postérieur de cet os, enfin la moitié externe de la clavicule.

La guérison survint sans accident et se maintint pendant dix-sept mois. L'opéré mourut dix-huit mois après l'opération, d'un cancer du poumon.

Cette observation m'avait été communiquée par le regretté professeur de Lille avec trois autres cas dont on trouvera plus loin la relation : elle a depuis lors été publiée dans la thèse de M. le Dr de Langenhagen (*Contribution à l'étude clinique des tumeurs du scapulum*, Paris, 1883, p. 102).

XIe cas. — C. Macnamara.

Macnamara, chirurgien de Westminster hospital, prend occasion du fait suivant pour faire une leçon sur l'ostéo-sarcome :

Une jeune femme, mère de quatre enfants, âgée de vingt-quatre ans, entre à l'hôpital pour une tumeur de l'épaule droite dont le premier début remonte à quatre ans environ. Cette tumeur, du volume d'une tête d'enfant à terme, s'est développée au niveau de l'omoplate et, remplissant l'aisselle, elle arrive jusqu'à l'extrémité externe de la clavicule. On ne peut sentir à sa surface les pulsations de l'artère axillaire et l'affaiblissement du pouls radial fait craindre que ce vaisseau ne soit compris dans la tumeur. Il n'y

a ni envahissement des ganglions ni cachexie, mais la malade souffre de douleurs atroces qui lui font exiger l'opération.

Macnamara commence par extirper l'extrémité externe de la clavicule pour lier l'artère sous-clavière ; il ne peut néanmoins trouver le vaisseau, et la crainte de blesser les gros troncs veineux qui traversent le champ de l'opération, ainsi que la perte de sang assez notable, l'obligent à passer outre. Il dissèque la peau à la hauteur de la tumeur, rejette en avant sur la poitrine le membre supérieur et l'omoplate et les détache rapidement du tronc. Malgré les soins des aides une effroyable hémorragie accompagne ce dernier temps de l'opération, et la malade succombe le lendemain, épuisée par la perte de sang qu'elle avait subie.

L'examen du membre fit voir que l'artère était en effet incluse dans la tumeur ; celle-ci était constituée par un chondro-sarcome ossifiant, en voie de ramollissement.

Dans les considérations qui suivent, l'auteur insiste sur la nécessité où l'on était de faire l'extirpation complète du membre supérieur; la ligature préalable de la sous-clavière, après résection de la clavicule, doit, d'après lui, toujours être tentée, et l'on voit à quel danger on s'expose lorsqu'elle n'a pas été pratiquée; mais elle est loin d'être toujours facile ou même possible.

(*Clinical lecture on Osteo-sarcoma; the Lancet,* 1878, t. I, p. 669.)

XIIe CAS. — **Edward Lund.** — *On a case in which one third of the clavicle, the whole of the scapula, and the upper extremity, were removed for sarcomatous growth around the shoulder joint.*

Un matelot âgé de vingt ans fut reçu, le 15 septembre

1879, à l'infirmerie royale de Manchester, pour une tumeur de l'épaule gauche ; celle-ci s'était développée à la suite d'une entorse que, treize semaines auparavant, s'était donnée ce malade, en essayant de soulever du bras gauche un lourd fardeau : l'épaule avait aussitôt gonflé, mais ce ne fut que deux mois après que l'accroissement de la tuméfaction et des douleurs était devenu sensible. Lors de l'entrée de ce malade, l'épaule entière était le siège d'un gonflement qui lui donnait 16 pouces de circonférence au niveau de l'aisselle, 13 au niveau de la partie supérieure du bras ; ce gonflement recouvrait en arrière la moitié externe de l'omoplate, remplissait l'aisselle où l'on ne trouvait pas de ganglions engorgés ; la tumeur était ferme, élastique, sans fluctuation ni modification de la peau. Lund, hésitant entre une collection sanguine ou un abcès péri-articulaire, un lipome ou une tumeur maligne, fit une incision exploratrice qui lui démontra l'absence de liquide dans la tumeur, l'élargissement et la fragilité de l'extrémité supérieure de l'humérus, et qui permit d'enlever une tranche du tissu pathologique que l'examen microscopique fit reconnaître pour du sarcome fibroplastique.

Une opération radicale fut décidée et exécutée le 3 octobre.

Le patient, couché sur le dos, légèrement incliné sur le côté droit, fut endormi, et, toutes les précautions antiseptiques étant prises, une incision parallèle au bord antérieur de la clavicule fut faite du tiers interne de cet os à l'acromion. La clavicule fut alors dénudée avec une rugine et isolée des parties molles sous-jacentes ; celles-ci étant protégées par une spatule, l'os fut scié. Une autre incision, tombant sur le milieu de la précédente, fut dirigée en arrière, au-dessus du moignon de l'épaule jusque sur le

muscle trapèze ; elle fut continuée au-dessous de la clavicule par une autre incision curviligne, allant atteindre l'aisselle. Le muscle sous-clavier, le petit pectoral, les faisceaux supérieurs du grand pectoral étant divisés, Lund constata que les extrémités de la clavicule s'écartaient aisément et permettaient de sentir les battements de l'artère sous-clavière, la veine de ce nom étant appliquée intimement contre la première côte par les insertions tendineuses du muscle sous-clavier.

En cherchant à atteindre la sous-clavière pour la lier, le chirurgien blessa l'artère sus-scapulaire, et, pour arrêter l'hémorragie, il fut obligé de lier les deux bouts du vaisseau divisé. Lund donne le conseil formel de ne faire la section des vaisseaux qu'entre deux ligatures en raison des riches anastomoses qui entourent l'épaule ; grâce à cette précaution, son opéré n'a perdu du fait de l'opération que trois onces de sang environ. C'est ainsi que l'artère sous-clavière fut divisée entre deux ligatures en dehors des scalènes ; puis la veine fut traitée de la même façon, enfin les nerfs du plexus brachial furent sectionnés avec des ciseaux.

Le trapèze fut coupé à ses insertions à l'épine de l'omoplate ; on lia l'artère cervicale transverse et la scapulaire supérieure ; le tissu cellulaire de l'aisselle était sain, mais on dut enlever un ou deux ganglions un peu volumineux. On n'eut plus qu'à couper le long dorsal, le grand dentelé, le rhomboïde, l'angulaire, en détachant le bord spinal du tronc, et toute la pièce fut enlevée, grâce à une dernière incision verticale faite sur la peau au niveau du tiers interne de la clavicule.

L'opération, qui avait été longue et laborieuse, était ainsi

presque finie. Les lambeaux s'appliquaient parfaitement l'un sur l'autre (et de fait, après l'ablation de tout le moignon de l'épaule, on a toujours plus de peau que ce n'est nécessaire) ; vingt-quatre points de suture les unirent et un pansement antiseptique compressif fut appliqué.

Le malade se remit du shock, qui avait été violent ; la température s'éleva le lendemain à 102° F. pour redevenir normale. Les sutures furent enlevées douze jours après l'opération, il y avait à peine de suppuration. Au bout d'un mois, le pansement sous le spray put être laissé de côté ; le quarante-sixième jour l'opéré regagnait sa demeure avec un simple pansement à l'acide borique.

(Read before the surgical section of the annual meeting of the British medical Association in Cambridge, août 1880. *British medical Journal,* 1880, t. II, p. 617.)

XIIIe CAS. — **Mac Gill.** — *Note on a case of amputation of the arm with scapula and part of clavicle.*

Au mois de mai 1882 (?), une femme de cinquante-huit ans était reçue à l'hôpital de Leeds ; elle souffrait beaucoup d'une grosse tumeur sise au bord axillaire de l'omoplate gauche ; celle-ci proéminait à la fois dans l'aisselle et dans la fosse sous-épineuse.

La résection de l'omoplate fut tentée avec les précautions antiseptiques ; une incision en T fut faite sur la face postérieure du scapulum ; les attaches postérieures de l'os furent sectionnées, les artères scapulaires supérieure et postérieure étant saisies avec des pinces. En cherchant à isoler les parties antérieures de la tumeur, l'artère axillaire fut blessée ; M. Gill se décida alors à étendre son inci-

sion au long de la clavicule, à sectionner cet os et à enlever tout le membre. La malade perdit quelques onces à peine de sang, quoiqu'aucune ligature ne fût posée avant l'achèvement de l'opération. L'examen de la tumeur fit ultérieurement reconnaître que le parti auquel s'était résolu l'opérateur était le seul à prendre, l'artère étant comprise dans l'intérieur du tissu pathologique sur l'étendue d'un pouce.

Malgré des précautions antiseptiques rigoureuses, la suppuration devint putride, une plaque de gangrène se montra sur les lambeaux, et la malade succomba le sixième jour.

M. Gill a vu pratiquer quatre fois cette opération : deux fois par sir William Fergusson à King's College Hospital, pour des sarcomes de l'omoplate, une fois avec succès, une fois où la mort survint : deux fois sur de jeunes garçons pour des accidents, par M. Wheelhouse et par M. Jessop à l'infirmerie de Leeds : les deux malades guérirent.

(*British medical Journal*, 1880, t. II, p. 702.)

XIVe CAS. — **A. Desprès.** — *Ostéo-sarcome de l'épaule, ablation ; récidive et amputation totale du membre supérieur avec l'omoplate et le tiers externe de la clavicule : guérison, puis récidive et mort.*

En décembre 1881. un homme âgé de vingt-deux ans entre dans le service de M. Desprès à l'hôpital de la Charité : vers l'âge de onze ans, il a commencé à ressentir dans l'épaule droite des douleurs sourdes qui ont pris un caractère de plus en plus aigu. Il y a trois ans, elles le déterminèrent à entrer à l'hôpital de Reims, mais ce ne fut que six mois plus tard qu'apparut vers le milieu de l'omoplate

une tumeur grosse comme une noisette, très dure, peu douloureuse à la pression, qui continua à grossir progressivement et qui le fit réformer du service militaire. A son entrée à l'hôpital de la Charité, il se présente dans l'état suivant :

La tumeur siège à la partie postérieure de l'épaule et occupe l'angle inférieur de l'omoplate aux dépens duquel elle semble s'être développée et auquel elle adhère intimement. Son volume égale celui des deux poings ; elle ne paraît d'ailleurs avoir envahi que la portion sous-épineuse de cet os. La peau, quoique amincie, n'adhère pas ; la tumeur est dure, rénitente, sans fluctuation ; elle ne présente ni crépitation osseuse ni battements. Les douleurs, très vives, empêchent le sommeil ; on ne trouve nulle part de ganglions engorgés.

Quelques jours après, M. Desprès enlève la tumeur en réséquant toute la partie de l'omoplate située au-dessous de l'épine. La pièce enlevée pesait 4 livres ; elle était développée aux dépens de l'os et du périoste ; à la coupe elle présentait un tissu grisâtre, marbré, tantôt dur, tantôt en voie de ramollissement, parsemé d'aiguilles osseuses, ayant toutes les apparences des sarcomes des os (tumeurs à médullocelles avec productions osseuses).

Au bout d'un mois, la cicatrisation était complète ; mais trois mois après apparaissait une récidive au niveau de l'épine scapulaire. En avril 1882, le malade rentrait à l'hôpital avec un envahissement de tout ce qui restait de l'omoplate ; la peau était adhérente dans l'aisselle, autour de la clavicule et sous le sterno-mastoïdien on trouvait plusieurs ganglions engorgés, dont le plus volumineux ne dépassait pas les dimensions d'une noisette ; l'omoplate

avait un volume double de celui de la tumeur primitive. Les douleurs, très vives, s'irradiaient autour de l'articulation scapulo-humérale, dans le bras, au cou et à la partie correspondante du thorax. L'ablation totale du membre supérieur et de la partie restante de l'omoplate malade fut décidée et pratiquée le 19 juin 1882.

Le malade étant endormi, M. Desprès pratiqua la ligature préalable de l'artère sous-clavière en dehors des scalènes au moyen de deux fils de soie, l'un très fort, l'autre plus fin.

Puis, incision en raquette, « partant du milieu de l'espace qui sépare le bord interne de l'omoplate de la saillie des apophyses épineuses des vertèbres, au niveau de l'épine de l'omoplate en suivant le dos, contournant la partie saillante de l'épaule et passant sous l'aisselle au milieu des poils, puis revenant sur le dos rejoindre l'incision près du point de départ. Cette incision permet de disséquer un vaste lambeau cutané au niveau de l'épaule, sans communication avec la plaie de la ligature de l'artère sous-clavière.

« La clavicule est alors sciée vers sa partie moyenne, enfin l'omoplate est complètement détachée du tronc, après la section du grand et du petit pectoral, du grand dorsal et des autres muscles qui s'insèrent à l'os.

« Pendant ce dernier temps de l'opération survient un accident qui eût pu avoir les suites les plus graves.

« La veine axillaire, enfouie au milieu d'une masse de ganglions dégénérés, est coupée avant d'avoir pu être liée. Il se produit un léger sifflement indiquant l'entrée de l'air dans les veines, en même temps que le malade devient pâle, puis agonise, se couvre d'une sueur froide, est pris de

syncope; mais cet état fâcheux ne tarde pas à disparaître, et après qu'on eut placé le malade la tête en bas, on voit la respiration reparaître. L'opération est alors terminée rapidement; d'ailleurs, lors du premier sifflement faisant soupçonner l'entrée de l'air dans les veines, l'opérateur avait rapidement porté le doigt pour s'opposer à l'entrée d'une quantité plus considérable de gaz et avait placé une forte ligature entourant non seulement la veine, mais aussi la masse ganglionnaire qui la masquait. »

On réunit alors les lambeaux par la suture, après avoir lié quelques rameaux artériels; on laisse seulement passer les fils à la ligature faisant l'office de drains, par l'angle inférieur. Comme pansement, suivant l'habitude de M. Desprès, immobilisation de la plaie avec une large bande de diachylon passant sous l'aisselle du côté opposé: huit jours après, pansement simple et cataplasmes.

Les suites furent simples : la plaie de la ligature ne suppura pas; la plaie de l'amputation se cicatrisa rapidement après une suppuration modérée : la guérison fut retardée par la présence de la ligature en masse portée sur la veine et les ganglions : elle ne se détacha que le vingt-cinquième jour, tandis que les autres fils étaient tombés le douzième. Le 10 août, deux mois après l'opération, la guérison était complète. Il faut noter comme accidents la perforation du lambeau par l'extrémité externe saillante de la clavicule.

L'opéré se leva soixante jours après l'opération et put se rendre utile grâce à un appareil prothétique fabriqué par M. Collin (voir la description de cet appareil dans l'observation suivante). Malheureusement des masses néoplasiques nouvelles apparurent bientôt et durent être trai-

tées par les caustiques, et le malade succombait à la généralisation du mal sept mois après l'opération.

On trouva à l'autopsie des métastases dans toutes les séreuses : les lésions portaient principalement sur les ganglions des cavités splanchniques.

L'examen de la pièce enlevée montre que le néoplasme avait les mêmes caractères que la tumeur primitive. Il infiltrait l'omoplate sans atteindre la surface glénoïdienne ni la clavicule.

Le moule de l'épaule du malade, déposé au musée Dupuytren, montre le résultat de l'opération au bout de deux mois.

Cette observation a été publiée dans la thèse de M. de Langenhagen (*Contribution à l'étude clinique des tumeurs solides du scapulum*, Paris, 1883, p. 92). Je n'ai pu voir l'opéré de M. Desprès qu'au moment où la récidive était déjà en voie d'évolution.

XVe CAS. — **Paul Berger**. — *Volumineux enchondrome de l'extrémité supérieure de l'humérus ; amputation totale du membre dans la contiguité du tronc. Guérison.* — (*Observation recueillie par M. le Dr Picqué, chef de clinique chirurgicale.*)

Meunier (Nicolas), âgé de vingt-sept ans, facteur, entre le 10 octobre 1882, dans le service clinique de la Charité, salle Sainte-Vierge.

Antécédents. — Le malade, à l'âge de deux ans, fut atteint au petit doigt d'une tumeur qui, tout en restant indolente, gagna la paume et la face dorsale de la main droite.

A l'âge de douze ans seulement, il subit l'amputation de

l'avant-bras à la partie inférieure et guérit en huit jours. Bonne santé habituelle.

Commémoratifs. — Il y a dix ans, la tumeur actuelle

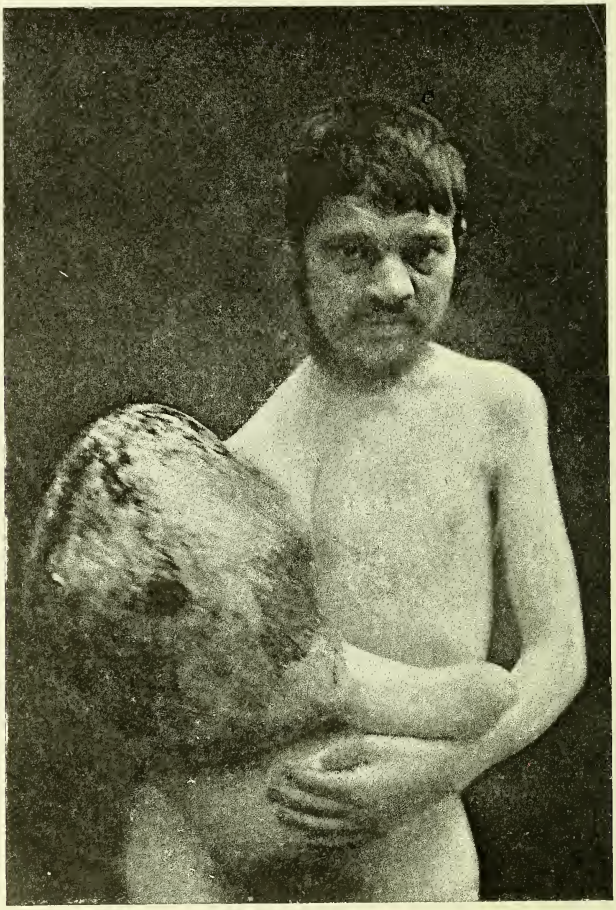

Cette figure et les suivantes sont la reproduction de photographies représentant Nicolas Meunier à son entrée à l'hôpital, après l'opération, et enfin pourvu de l'appareil prothétique fabriqué par M. Collin.

débuta du même côté. C'était, dit le malade, une saillie de la grosseur d'un pois, siégeant au niveau du moignon de l'épaule.

Jusqu'à l'année dernière, cette tumeur a grossi progressivement, mais lentement, et est restée constamment indolente.

Depuis un an, elle a augmenté rapidement; elle ne s'est

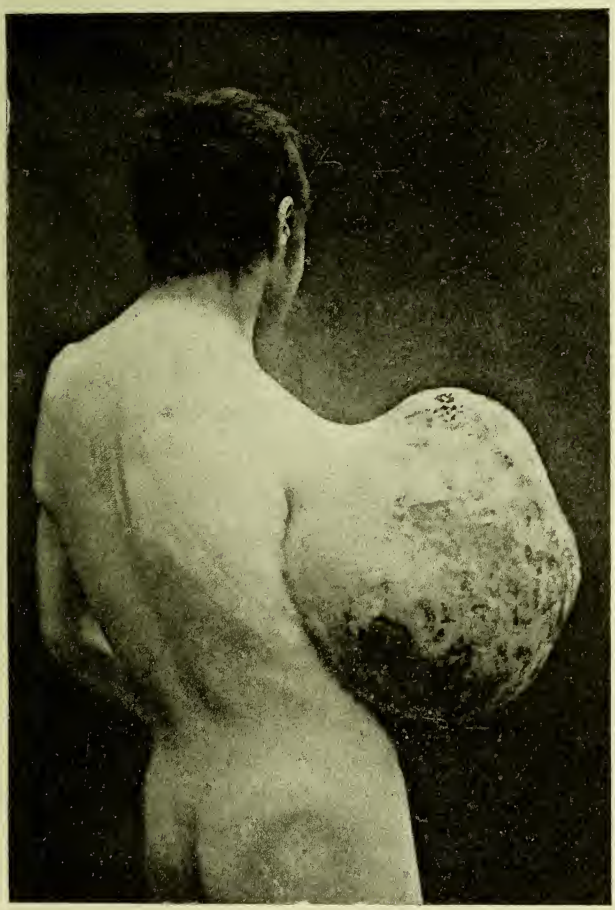

ulcérée que depuis environ huit mois; c'est depuis lors seulement qu'elle est devenue douloureuse.

L'écoulement incessant dont elle est le siège a beaucoup épuisé le malade, et c'est cet affaiblissement considérable,

joint aux violentes douleurs qu'il ressent et au volume toujours croissant de la tumeur, qui l'ont engagé à se présenter à l'hôpital.

État actuel. — La tumeur siège à la racine du membre supérieur droit : son volume est énorme ; elle mesure 97 centimètres de circonférence dans le méridien vertical, 95 dans le méridien horizontal.

Sa forme générale est celle d'un ovoïde à grosse extrémité inférieure.

La colonne vertébrale est fortement infléchie de ce côté, la cage thoracique est déformée, aplatie.

L'omoplate, comme attirée par la masse néoplasique, a quitté sa place normale; on en retrouve l'angle inférieur en bas et en arrière de la tumeur, très peu mobile sur elle. On la croirait, à un premier examen, comprise dans la tumeur elle-même.

La clavicule est inclinée en bas et paraît s'enfoncer dans la masse par son extrémité externe.

La tumeur s'étend exactement du sommet de l'épaule, comme pédiculisée par son poids, jusqu'à cinq travers de doigt environ du pli du coude.

Elle occupe toute la face externe du bras, où elle présente une convexité très prononcée jusqu'en bas.

A la région interne du bras, elle offre une surface légèrement concave, se moulant exactement sur la paroi thoracique; on y sent nettement les battements de l'artère humérale soulevée par elle.

Tout autour d'elle la peau est distendue, amincie et présente par places des ulcérations très multipliées et très superficielles. Celles-ci n'intéressent néanmoins que la peau, et elles ne présentent aucun bourgeonnement de leur

surface. Le liquide qui s'en écoule est visqueux, gélatineux. Partout ailleurs, la peau est saine, elle n'est pas adhérente, mais on voit au-dessous d'elle un développement considérable du réseau veineux.

A la palpation, le tissu de la tumeur paraît absolument dur, de consistance cartilagineuse, généralement lisse, mais présentant de gros lobules séparés par des sillons.

On ne trouve nulle part d'engorgement ganglionnaire.

Le poids de la tumeur empêche le malade de soulever l'épaule, et il est obligé de soutenir constamment le membre avec sa main gauche.

L'état général est peu satisfaisant. Amaigrissement notable, surtout dans les derniers temps; aspect légèrement cachectique, teint jaunâtre. Néanmoins, l'examen des grands appareils ne montre rien de particulier à noter et l'appétit est conservé. Il est donc probable que l'affaiblissement est dû à la fatigue occasionnée par le poids de la tumeur, à l'insomnie qui résulte des douleurs causées par les ulcérations, à la perte que déterminent les liquides fétides qu'elles sécrètent, et aux préoccupations morales du malade.

M. Berger, après cet examen, ne conserve aucune espèce de doute sur la nature de la tumeur qui ne peut être qu'un enchondrome. Seules les productions de ce genre affectent une marche aussi lente et atteignent un volume pareil; du reste, la consistance même de la tumeur en livre en quelque sorte le diagnostic. Son point de départ est moins facile à préciser. La forme générale de la masse pathologique semble indiquer que l'omoplate en a été le point de départ; en effet, la tumeur remonte bien au-dessus de l'acromion et elle recouvre en arrière les fosses

sus et sous-épineuses : mais en fixant l'angle inférieur du scapulum, seule partie de cet os qui soit accessible, et en imprimant des mouvements au bras, il semble que ceux-ci

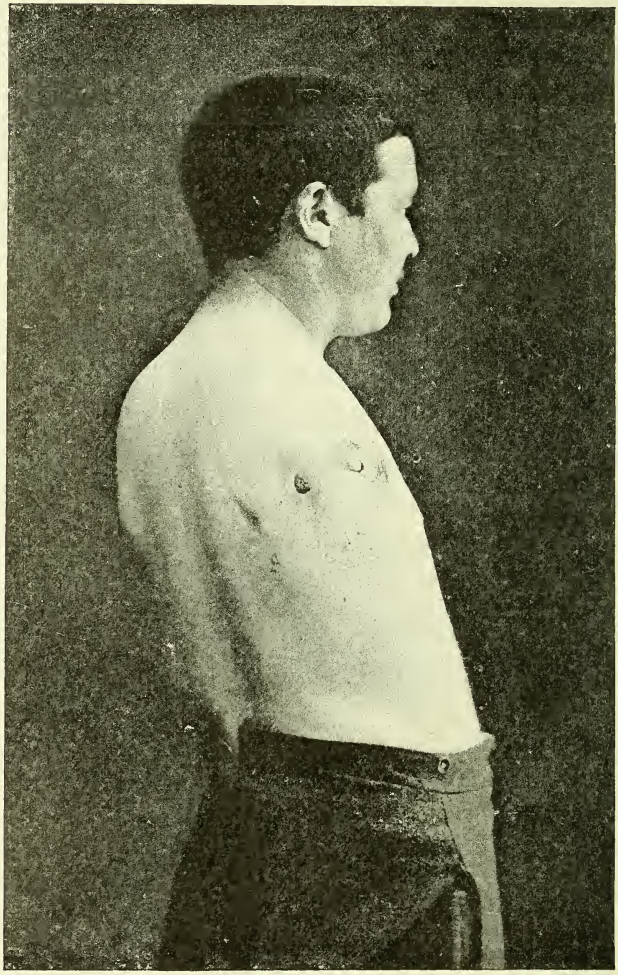

ne se communiquent pas tous à la main qui fixe l'omoplate. M. Gosselin, dont M. Berger a demandé le conseil, incline à penser, en se fondant sur ce signe, que la tumeur s'est développée aux dépens de l'extrémité supérieure de l'humérus.

Malgré la possibilité de l'intégrité de l'omoplate, M. Berger se décide à sacrifier cet os, et à faire l'amputation totale du membre supérieur avec l'omoplate et l'extrémité

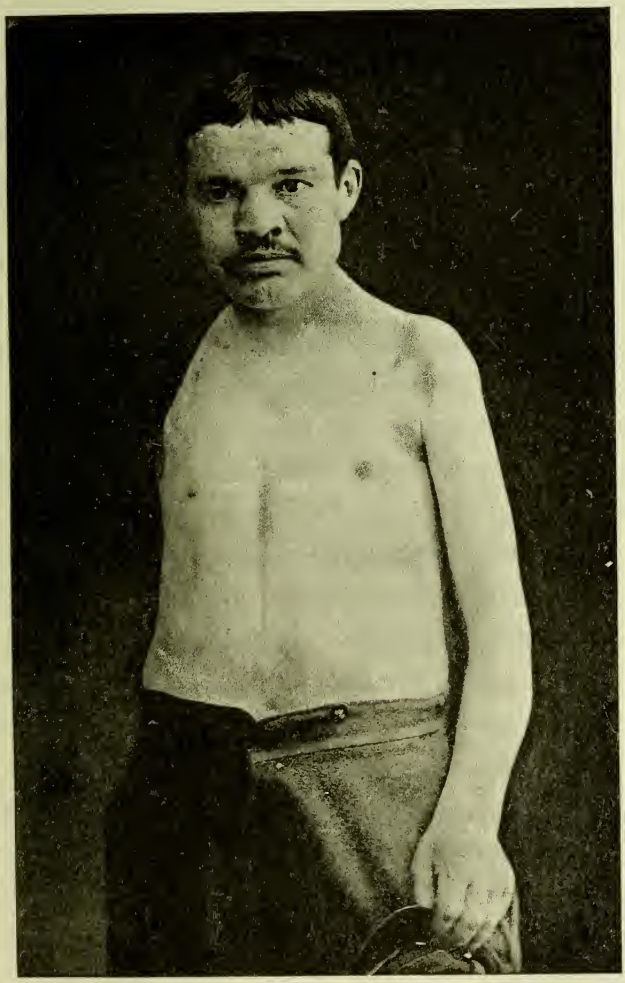

externe de la clavicule. L'omoplate, en effet, est tellement séparée du tronc et accolée à la tumeur, que sa conservation serait des plus hasardées; la saillie qu'elle formerait rendrait la réunion des parties molles difficile après la

perte de substance qu'il faudra faire subir aux téguments; enfin, en raison du volume de la tumeur, on décide de lier préalablement la veine et l'artère sous-clavières.

L'*opération* est pratiquée le 28 octobre 1882, avec l'aide de MM. Perier et Lucas-Championnière.

Le malade étant endormi, une incision de 6 centimètres environ est faite parallèlement à la clavicule, à un travers de doigt au-dessus de cet os, c'est-à-dire dans une direction très oblique de haut en bas et de dedans en dehors, commençant à deux travers de doigt de l'articulation sterno-claviculaire, pour s'arrêter en dehors du sillon interpectoro-deltoïdien. La peau, le peaucier et l'aponévrose superficielle sont divisés successivement.

La clavicule est sectionnée au niveau de son tiers externe et, pour faciliter la ligature, cet os est réséqué dans son tiers moyen.

Un fil à ligature est placé dès lors avec assez de facilité d'abord sur la veine sous-clavière qui se présente en premier lieu, puis sur l'artère; cette ligature est faite avec un fil de soie phéniquée simple : les vaisseaux en question ne sont pas coupés.

L'incision cutanée est ensuite continuée en dedans de la tumeur parallèlement au sillon interpectoro-deltoïdien, jusqu'au bord inférieur du creux de l'aisselle.

Le faisceau claviculaire, puis le faisceau sternal du grand pectoral sont coupés; au moment où le bistouri porte sur l'aponévrose clavi-coraco-axillaire, une hémorragie veineuse assez abondante se produit : elle est rapidement arrêtée par l'emploi de quelques pinces hémostatiques.

L'incision du muscle petit pectoral ne donne que peu de sang.

Les vaisseaux axillaires à leur tour sont découverts et liés à environ 2 centimètres au-dessus de l'origine de la scapulaire inférieure.

L'incision cutanée est alors continuée en arrière depuis l'extrémité de l'incision claviculaire, et on la conduit jusqu'à la réunion de l'incision antérieure dans l'aisselle. La tumeur est rejetée en arrière, les parties molles en avant sont incisées à petits coups et les vaisseaux liés au fur et à mesure qu'on les intéresse en pénétrant dans l'interstice qui sépare l'omoplate et la masse pathologique de la paroi thoracique.

Le bord spinal de l'omoplate est enfin découvert, et l'on attaque les insertions musculaires qui lui correspondent : à ce moment se manifeste un trouble dans le rythme de la respiration ; il est dû à la traction que le poids de la tumeur exerce sur la paroi thoracique par l'intermédiaire du muscle grand dentelé ; en effet, en soutenant la tumeur, on fait cesser la gêne de la respiration et l'opération peut s'achever rapidement par la section de tous les muscles qui s'insèrent à l'angle supérieur et au bord postérieur du scapulum.

Un écoulement sanguin assez abondant fourni par les grosses veines qui proviennent de la tumeur a marqué ce temps de l'opération. Il faut, après la séparation du membre, faire de très nombreuses ligatures au catgut et exciser en arrière une partie de la peau du lambeau postérieur qui est en excès.

On pratique douze points de suture : deux tubes à drainage sont laissés aux angles de la plaie, et on applique sur elle un pansement de Lister recouvert d'un appareil ouaté compressif.

Les suites furent aussi simples que possible.

Le 1er novembre M. Berger enlève les fils : la réunion est complète sauf en un point au voisinage de la clavicule.

Le 9, petite fusée purulente du côté de la clavicule et du creux sous-claviculaire : un peu de compression est faite à ce niveau : aucune incision n'est nécessaire.

Le 20, ouverture d'un abcès peu volumineux à la face antérieure du thorax, un peu au devant de la ligne de réunion.

Le 23, incision d'une petite collection purulente située au voisinage de l'orifice postérieur. Drainage.

Depuis lors, cet orifice ne s'était pas complètement fermé : il persistait une petite fistulette qui donnait issue à une très petite quantité de pus et que M. Berger attribuait à la présence probable d'un fil de catgut non résorbé; l'opéré, qui n'avait jamais eu de fièvre ni d'élévation notable de la température, avait quitté le lit moins de trois semaines après l'opération.

Ce ne fut que quatre mois après, alors que depuis longtemps il portait son membre artificiel, que, décidé à chercher la cause de la fistule qui existait toujours à la région dorsale, M. Berger l'incisa dans toute son étendue ; il trouva au fond de la plaie un tube à drainage replié sur lui-même, qui s'était perdu dans le trajet : peu de jours après la fistule était tarie, l'incision fermée. L'opéré est retourné dans son pays, où il a repris un emploi dans l'administration des postes : il a beaucoup engraissé ; d'ailleurs, à partir de l'opération, il avait commencé à augmenter de poids d'une façon rapide, grâce au retour du sommeil et à l'absence de douleur; les photographies prises aussitôt

avant l'opération et trois mois après permettent d'apprécier l'accroissement de son embonpoint.

M. Berger a eu des nouvelles fréquentes de la santé de Meunier : voici quelques détails renfermés dans une lettre que celui-ci lui a adressée le 13 novembre 1886 :

« Depuis trois ans que j'ai quitté l'hôpital de la Charité, je n'ai jamais ressenti une heure de maladie. La preuve, c'est que je marche tous les jours et toute la journée sans m'être fait remplacer. Ma tournée (comme facteur des postes) se compose de $33^{km},500$, comprenant trois communes qui tout ensemble me font treize hameaux à parcourir.

« Je me sers tous les jours de mon appareil articulé; la cuirasse m'est très utile; quant au bras, la vis qui le tient à l'épaule est usée et ne tient plus... »

L'*appareil prothétique* qu'il porte a été fabriqué par M. Collin; cet appareil est presque le même que celui qui avait été fait pour l'opéré de M. Desprès. Il se compose d'une cuirasse en cuir moulé, bien rembourrée du côté droit et qui se boucle en avant sur la poitrine. Cette cuirasse supporte un bras en cuir, garni d'un montant en acier articulé à l'épaule sur une plaque en acier fixée à la cuirasse; la mobilité de cette articulation permet, suivant les besoins, d'écarter le bras du tronc contre lequel il est d'ordinaire maintenu par une sangle élastique.

Ce bras est articulé au coude; l'opéré peut le fléchir ou l'étendre avec la main gauche; un verrou d'un maniement très simple le maintient dans l'extension, dans la flexion ou même dans des positions intermédiaires.

Outre ce mouvement, il existe au-dessus de l'articulation du coude un mouvement de rotation en dedans ou en dehors qui permet de mettre l'avant-bras dans l'adduc-

tion ou l'abduction. De même on peut faire exécuter une rotation autour de son axe longitudinal à la partie antibrachiale de l'appareil, de manière à mettre la main soit dans la pronation, soit dans la supination.

Le poignet est doué d'un léger mouvement de flexion ; le pouce peut s'écarter des doigts demi-fléchis, et il est ramené à leur contact et maintenu grâce à l'action permanente d'un ressort. Pour écarter le pouce, l'opéré n'a qu'à tirer avec le bras gauche muni d'une brassière sur une corde de boyau qui se réfléchit derrière le dos, pénètre dans le bras artificiel et va se fixer au pouce qu'elle écarte des doigts : dès que le bras gauche cesse d'agir, le pouce reprend sa position et la pince qu'il constitue avec les autres doigts se referme. De la sorte, Meunier peut saisir et tenir fixés de menus objets, et l'on ne se douterait pas de la mutilation effroyable qu'il a subie et dont les photographies ci-jointes donneront une meilleure idée que toutes les descriptions.

Examen de la pièce. — A l'angle postérieur et inférieur de la tumeur, on trouve l'omoplate appliquée exactement sur elle par sa cavité glénoïde; elle jouit de sa mobilité normale et n'offre aucune déformation ni aucune altération appréciable ; ses muscles sont conservés, mais atteints de dégénérescence graisseuse très accusée.

A la partie postéro-supérieure de la tumeur on remarque le deltoïde étalé, très aminci, reconnaissable seulement à ses fibres tendineuses d'insertion.

En bas et en arrière est le grand dorsal, étalé sur la tumeur et la recouvrant sur une grande surface.

L'insertion de ce muscle à l'angle inférieur de l'omoplate est très considérable sur ce sujet.

On ne peut retrouver son insertion supérieure et celle du grand rond qui semblent se perdre sur la partie antéro-externe de la tumeur.

Sous la clavicule on voit un gros faisceau musculaire de coloration normale qui n'est autre que le faisceau claviculaire du grand pectoral, mais ce faisceau s'élargit et s'amincit au voisinage de la tumeur; on le voit bientôt se perdre sur sa partie antéro-interne, où il est impossible de le suivre.

Le coraco-brachial est intact à sa partie supérieure : on voit le nerf musculo-cutané le perforer; mais en bas ce muscle se termine par une bandelette très mince, très aplatie et jaunâtre sur la partie moyenne de la face interne de la tumeur.

Le biceps se retrouve facilement, quoique très aminci : son faisceau coracoïdien est intact, mais sa longue portion se perd en haut en se continuant avec une bandelette fibreuse qu'il est impossible de suivre jusqu'à son insertion.

Le brachial antérieur est très large, très aplati et présente la même dégénérescence que les autres muscles.

Le nerf musculo-cutané se présente sous forme d'un simple filament qui n'offre pas l'apparence extérieure des nerfs.

En arrière, le triceps forme une longue bandelette jaunâtre se rendant manifestement à son insertion scapulaire; les deux autres chefs se présentent sous forme de bandelettes étalées sur la partie postérieure et inférieure de la masse pathologique.

Le nerf radial est situé dans la gouttière de torsion, très aminci et comme fibreux.

Le faisceau vasculo-nerveux est situé à la partie interne de la tumeur, glissant facilement sur cette face; mais les cordons nerveux sont plus grêles qu'à l'état normal.

On voit l'artère scapulaire inférieure s'engager entre la



tumeur et le bord axillaire de l'omoplate; elle présente un volume énorme.

L'humérus est court, très aminci, arqué; l'articulation

du coude est intacte : les muscles péri-articulaires sont atrophiés et jaunâtres.

La tumeur, dont les dimensions ont déjà été indiquées, portée sur la balance, donne 33 livres.

M. G. Dubar a fait au laboratoire de la Charité des recherches qui ont abouti aux résultats suivants :

La tumeur dans son ensemble est encapsulée. Des parties

profondes de la capsule partent des tractus de tissu conjonctif assez épais, qui sont facilement reconnaissables à l'œil nu et renferment des vaisseaux. Ainsi sont limités, en nombre assez considérable, des lobes de volume très variable et de forme sphérique ou irrégulière.

La coupe de la tumeur montre qu'elle est composée de deux parties ; une première, périphérique, très épaisse, constituant la plus grande portion de la tumeur, offre à l'œil nu les caractères du cartilage ; la seconde, centrale, de coloration rougeâtre, d'aspect grenu, très dure, est une masse calcifiée qui a le volume du poing. C'est dans cette portion que se trouve logée la tête de l'humérus. Celle-ci, augmentée de volume, contient le même tissu calcifié et est limitée sur ses parties latérales par une lame mince de tissu osseux. Le sommet de la tête se continue avec le reste de la tumeur.

Examen histologique. — Des coupes des deux parties de la tumeur, cartilagineuse et calcifiée, ont été faites à l'état frais et après décalcification, et colorées par le picrocarminate neutre d'ammoniaque.

A. *Portion périphérique* (faible grossissement 60 d.). — On reconnaît : 1° la substance fondamentale cartilagineuse, translucide ; 2° un grand nombre de noyaux rosés, disséminés dans cette substance fondamentale ; 3° il existe en outre des bandelettes rouges entourant de grandes cavités dont nous déterminerons la nature.

A un plus fort grossissement (250 d.) on constate que la substance fondamentale translucide est hyaline presque partout, mais en quelques endroits elle prend l'aspect fibreux. On y rencontre des chondroplastes, les uns isolés et ne contenant qu'une cellule ; les autres groupés et contenant un nombre variable de cellules enveloppées dans

leur cavité. Un des points intéressants est précisément la diversité de forme de ces cellules : les unes sont triangulaires, en forme de croissant, comme dans les cartilages des embryons; d'autres sont allongées, à nombreuses ramifications qui s'anastomosent les unes avec les autres et sont entourées de toutes parts par la substance hyaline cartilagineuse : ces cellules ont été comparées à celles du cartilage de la tête des céphalopodes.

Les bandelettes rouges sont formées en certains points par du tissu osseux que circonscrivent des cavités dans lesquelles existent des cellules embryonnaires, des vaisseaux, des médullocèles et des myéloplaxes. D'une manière générale, les vaisseaux sont peu nombreux.

La disposition des chondroplastes et des groupes de chondroplastes est très variable. Des îlots de substance hyaline les séparent irrégulièrement. Dans les amas clairs de cette substance se rencontrent les cellules ramifiées. Il n'y a pas de rivulation proprement dite. Le tissu osseux est disposé en lames minces et d'épaisseur inégale autour des canaux de Havers extrêmement irréguliers. Quelquefois les espaces contenant la moelle sont circonscrits par du tissu cartilagineux.

Notons, pour terminer, vers la partie centrale de la tumeur et au voisinage des parties calcifiées, l'infiltration granuleuse sous forme de pigmentation noire très confluente de la substance fondamentale et des capsules. L'infiltration calcaire est très irrégulière, et il n'est pas rare d'observer des capsules dont une moitié seulement présente les caractères de l'infiltration.

B. *Portion centrale* (après décalcification par l'acide picrique). — A un faible grossissement, on voit : 1° la subs-

tance fondamentale translucide du cartilage, colorée en rose par îlots plus ou moins étendus ; 2° des amas de chondroplastes comme précédemment ; 3° dans certaines parties, des traînées rouges de tissu osseux décalcifié entourant quelques vaisseaux et des amas d'éléments propres de la moelle des os.

A un grossissement de 250 d., les cavités intérieures aux dépôts osseux contiennent des amas à bords sinueux, appliqués sur leur paroi, de cellules colorées en jaune orangé. Ce sont les cellules embryonnaires et les éléments de la moelle, médullocèles et myéloplaxes. De cet examen, il ressort donc les faits suivants : dans la partie calcifiée, les îlots qui constituent la tumeur sont petits et nombreux ; la substance fondamentale existe encore, mais elle est infiltrée dans la plus grande partie de son étendue de sels calcaires et mélangée à la substance osseuse (osséine contenant des cellules osseuses). Les capsules, modifiées dans beaucoup de points, sont complètement détruites dans d'autres ; enfin les cellules cartilagineuses ont subi d'importantes modifications.

Nous pouvons conclure de l'examen des différentes coupes de la tumeur, qu'elle est constituée par du tissu cartilagineux, hyalin pour la plus grande portion de la néoformation, fibreux en quelques points, calcifié à sa partie centrale, avec quelques cellules ramifiées dans diverses parties. Les lobules qui constituent cette néoformation, volumineux à la périphérie, sont d'autant plus petits qu'on se rapproche de son centre. Les travées, qui séparent les lobules, formées par des cellules osseuses, circonscrivent des cavités renfermant des vaisseaux, des éléments du tissu conjonctif, des médullocèles et des myéloplaxes.

Cette observation n'a pas encore été publiée; mais l'opéré a été présenté à la Société de chirurgie en même temps que la tumeur enlevée avec l'épaule et que l'appareil fabriqué par M. Collin pour remplacer le membre absent : voici la courte note qui a été insérée dans les *Bulletins* à ce propos : *Amputation du membre supérieur dans la contiguité du tronc* (*désarticulation de l'omoplate*).

« M. Berger présente un malade sur lequel il a pratiqué, au mois d'octobre 1882, l'amputation du membre supérieur droit dans la contiguité du tronc (désarticulation de l'omoplate, ou amputation scapulo-thoracique). Il s'agissait d'un enchondrome de l'extrémité supérieure de l'humérus droit; M. Berger présente en même temps cette tumeur qui pèse 33 livres et mesure 97 centimètres de circonférence, ainsi que les photographies et les dessins représentant la tumeur et le malade avant et après l'opération.

« L'observation sera jointe à un travail que M. Berger communiquera prochainement à la Société sur cette opération. Pour le moment il se borne à produire le résultat opératoire et l'ingénieux appareil construit par M. Collin pour suppléer à l'absence du membre supérieur et de l'épaule. Cet appareil sera représenté dans l'observation. »

Présentation de malade à la Société de chirurgie, séance du 25 juillet 1883 (*Bulletins et mémoires de la Société de chirurgie*, 1883; N. S., t. IX, n° 8, p. 656).

XVIe et XVIIe CAS. — **Christopher Heath** ; relation du cas de **R. Barwell.** — *Amputation of the arm and scapula for ossifying sarcoma.*

Le malade, âgé de seize ans, avait été admis à University College Hospital le 2 juillet 1883, avec une volumineuse tumeur du bras et de l'épaule droits. Deux ans auparavant il avait remarqué que l'extrémité supérieure

de l'humérus de ce côté était un peu plus grosse que celle du côté opposé. La température s'était graduellement accrue, mais plus rapidement dans les six derniers mois. En janvier 1883, à l'hôpital Saint-George, M. Holmes avait proposé l'amputation, mais le malade refusa de s'y soumettre et s'en retourna en Cornouailles. Actuellement l'épaule était masquée par une tumeur grossièrement pyramidale, dont la base correspondait au bord axillaire de l'omoplate et le sommet à la partie moyenne de l'humérus environ. L'angle postérieur de la tumeur était arrondi, et un sillon séparait sa surface en une partie inférieure plutôt globuleuse, et une partie supérieure plutôt aplatie. La tumeur englobait le scapulum, immobilisait entièrement l'articulation de l'épaule ; mais toute la masse, tumeur comprise, se déplaçait aisément sur le thorax. La peau n'avait pas cédé, mais elle était fort amincie et éraillée sur la partie postérieure de la tumeur et à ce niveau, elle avait une coloration rouge foncé. La tumeur d'ailleurs paraissait dure et bosselée par places ; sa circonférence au point le plus saillant était de 24 pouces. Les ganglions de l'aisselle et du cou n'étaient pas pris ; les viscères thoraciques et abdominaux étaient sains.

Le 4 juillet, M. Heath fit une incision ovalaire comme pour la désarticulation de l'épaule, et après avoir rétracté la peau, il coupa dans la direction de l'interligne et enleva le bras en laissant naturellement une large partie du tissu pathologique adhérente au scapulum.

L'artère axillaire ayant été liée, le col de la cavité glénoïde et le bord inférieur de l'omoplate furent séparés d'un trait de scie. Enfin M. Heath enleva le reste de l'omoplate, divisant la clavicule au niveau de son tiers externe, et iso-

lant en dernier lieu le bord spinal de l'os. Le pansement fut renouvelé le deuxième et le quatrième jour ; la guérison se fit sans incidents. La température la plus élevée (104° F.) fut observée le huitième jour. Le 30 août, l'opéré quitta l'hôpital, où il n'était resté que cinquante-neuf jours.

La tumeur consistait en une grosse masse de sarcome ossifiant surmontant l'extrémité supérieure de l'humérus, solidement adhérente à l'omoplate et à la clavicule, et descendant sur l'os du bras jusqu'à l'union de ses tiers moyen et supérieur. L'omoplate elle-même était peu atteinte ; la tumeur contournait un peu son col et s'étendait le long de son bord axillaire ; elle avait envahi les muscles sous-scapulaire, petit rond et sous-épineux. La surface de section de la clavicule était saine. Au microscope, on reconnut l'existence d'un sarcome à petites cellules mélangées à des corpuscules ovalaires, avec une ossification très étendue constituée par des spicules osseuses traversant la tumeur de part en part. Celles-ci ne renfermaient nulle part de canaux de Havers, mais les lacunes y étaient normalement développées (?). Le malade fut présenté à la Société Royale, ainsi que quelques préparations faites avec la tumeur.

M. Heath ajouta qu'il était heureux de montrer un exemple de tumeur aussi considérable qui ne fût point une tumeur maligne. Il venait d'examiner l'opéré, et avait pu constater que sa situation semblait se maintenir en tous points, sauf que près de la cicatrice il y avait un petit nodule résistant qu'il se proposait d'enlever au premier jour.

M. Butlin s'éleva contre la qualification de *tumeur non maligne* donnée à cette production.

Le président (R. Barwell) se rattacha à l'idée de tumeur maligne et *donna quelques courtes indications sur un cas analogue dans lequel il avait opéré pour M. Hancock; seulement il avait taillé son lambeau dans la peau du bras. L'opéré guérit parfaitement, mais le mal récidiva environ deux ans après, et des tumeurs secondaires se montrèrent dans la cicatrice, le foie et les poumons.*

Communication à *Royal med. and chir. Soc.*, mardi 26 février 1884 (*The British medical Journal*, 1er mars 1884, vol. I, p. 412).

XVIIIe cas. — **Verneuil.** — *Ostéo-sarcome de l'extrémité supérieure de l'humérus avec envahissement de l'omoplate; désarticulation interscapulo-thoracique* (*Observation recueillie par M. Tuffier*).

Le patient était un jeune homme de vingt-trois ans, étudiant en médecine, atteint d'un ostéo-sarcome de l'extrémité supérieure de l'humérus, dont l'apparition remontait au mois de février dernier. En faisant de l'escrime, il ressentit, dans un mouvement de moulinet, une douleur assez vive dans l'épaule droite, et entendit en même temps un léger craquement dans la même région. La douleur persista pendant plusieurs jours et fit suspendre tout exercice violent, mais il n'y avait alors ni gonflement ni rougeur des parties douloureuses.

A quelques semaines de là, en descendant d'un tramway, il glissa, saisit le montant de la voiture avec la main droite, et fut traîné pendant quelques mètres. La douleur de l'épaule, qui avait disparu, revint plus vive qu'après le premier accident. Elle persista, et le malade consulta un

chirurgien, qui constata une paralysie du deltoïde et conseilla l'électrisation.

Pendant ce traitement, il fut pris dans les membres inférieurs de douleurs siégeant surtout aux genoux, sans rougeur ni gonflement. On administra le salicylate de soude, et en quinze jours elles avaient disparu.

C'est seulement deux mois plus tard que l'on constata une augmentation de volume de l'articulation scapulo-humérale. On appliqua alors des pointes de feu sur l'épaule; néanmoins les douleurs augmentèrent au point d'amener l'insomnie; le gonflement s'accrut; l'impotence fonctionnelle était absolue.

Le malade, traité comme atteint de tumeur blanche, finit par entrer dans le service de M. Verneuil le 24 octobre. Il est pâle, un peu maigre; pas d'antécédents morbides personnels; mère morte d'un cancer de l'utérus.

La tumeur a le volume d'une tête de fœtus à terme. La peau qui la recouvre présente les cicatrices des nombreuses pointes de feu qu'on y a appliquées, elle n'adhère pas à la tumeur, qui est très dure, lisse, immobile. Celle-ci occupe le tiers supérieur de l'humérus, et se prolonge en arrière dans la fosse sous-épineuse, où elle est mal limitée; en bas, il est impossible d'explorer l'aisselle, qui est envahie par le mal. Le bras est atrophié.

Les mouvements de l'articulation sont nuls, mais en cherchant à faire mouvoir l'humérus sur l'omoplate, on constate de la crépitation, causée par une fracture siégeant au-dessous du col chirurgical. Cette fracture est de date indéterminée; le malade ne s'en était jamais aperçu et ne sait ce qui a pu la causer.

Cette exploration est peu douloureuse, mais il existe dans

toute la région de violentes douleurs spontanées qui empêchent tout repos, et depuis plusieurs jours ce n'est que grâce au chloral et à la morphine que le malade peut dormir.

On ne trouve en aucun point d'engorgement ganglionnaire. Les viscères paraissent sains. Le patient accuse bien encore quelques douleurs dans les membres inférieurs, mais elles sont fugaces, passent d'un membre à l'autre, et ne présentent pas de caractère névralgique. Aucun signe de compression médullaire. Urine normale.

M. Verneuil diagnostique un ostéo-sarcome de la tête de l'humérus, et, sans se dissimuler les dangers de l'opération, sur lesquels nous reviendrons plus loin, se fondant sur la violence des douleurs et l'absence apparente de généralisation, propose la désarticulation de l'épaule, qui est acceptée.

L'opération fut pratiquée le 2 novembre.

Voulant épargner autant que possible le sang du malade, et la bande d'Esmarch étant inapplicable à cause du siège de la tumeur, M. Verneuil commence par lier la sous-clavière.

Toutes les précautions antiseptiques étant prises, incision à partir du milieu de la clavicule et parallèlement à cet os, jusqu'à l'acromion; dissection du lambeau inférieur, dénudation de la clavicule, et section de cet os avec une scie et une pince de Liston, à la réunion du tiers externe avec les deux tiers internes. Le fragment externe étant saisi et soulevé avec la pince de Farabeuf, M. Verneuil divise quelques faisceaux du grand pectoral, et tombe alors directement sur l'artère et la veine sous-clavières, qui sont liées et coupées entre deux ligatures.

L'incision primitive est alors continuée autour de l'aisselle, comme dans la désarticulation de l'épaule ordinaire, sauf que l'ovale est plus grand; en traçant le lambeau externe, on constate l'envahissement complet de l'omoplate. En avant, le grand pectoral et le deltoïde étant également envahis, M. Verneuil ne conserve dans cette région que la peau saine.

Ne pouvant à ce moment dégager l'omoplate et voulant s'assurer des limites du mal, il scie le scapulum au niveau de la section de la clavicule, détache les parties molles sous-jacentes, et le bras tombe avec les portions attenantes de la clavicule et de l'omoplate.

En explorant la plaie, on trouve le reste de cet os et une partie du grand rond envahis; on saisit l'os avec une pince, et on le dissèque ainsi que les muscles qui le garnissent et une partie de ceux qui s'y insèrent.

On vide ensuite soigneusement l'aisselle des ganglions et du tissu cellulaire.

Au cours de l'opération, on ouvrit quelques rameaux artériels venant de la sous-clavière; on les saisit avec des pinces et on les lia. Le malade ne perdit pas en tout 200 grammes de sang.

Pas de réunion de cette vaste plaie. Pansement antiseptique ouvert.

Dans la journée, la température tombe à 36°; on fait deux injections sous-cutanées d'éther; on donne du champagne et du consommé. 37°4 le soir. Journée assez calme. Aucune douleur.

Le lendemain 3 novembre, le thermomètre monte à 39°4 le matin, sans aucune complication du côté de la plaie. On enlève le pansement et on fait deux pulvérisa-

tions durant une heure chacune. Nouveau pansement antiseptique ouvert. La température tombe le soir à 39°. Pendant la journée, le malade prend 2 litres de bouillon et une demi-bouteille de champagne. Nuit tranquille ; sommeil bon.

Le lendemain matin, la température est encore à 39°, mais l'état général est très satisfaisant; l'appétit est revenu, la langue est humide, le malade est souriant et ne souffre en aucune façon.

Deux pulvérisations durant une heure; la température est à 38°6 le soir et, le lendemain matin, elle tombe à 38°2. Cette quatrième journée se passe très bien. La plaie ayant un peu mauvaise odeur, M. Verneuil fait changer la première mousseline qui est restée en place depuis l'opération. L'appétit est bon (2 litres de lait, un consommé, deux jaunes d'œuf et un demi-litre de bière). Le soir, nouvelle élévation de la température à 39°8 (attribuée à l'inoculation en changeant le pansement).

Le lendemain à sept heures (cinquième jour), température 37°8; pulvérisation. Plaie rosée; suppuration peu abondante; état général excellent.

A partir de ce jour, la plaie se rétrécit à vue d'œil sous l'influence de la pulvérisation et du pansement ouvert. Le malade ne souffre en aucune façon.

Le huitième jour, il demande à se lever; le neuvième, il reste une partie de la journée debout, et le dix-septième jour il quitte l'hôpital.

La plaie n'est pas encore cicatrisée. Elle est rosée, couverte de granulations et tout à fait superficielle. Elle ne présente plus qu'une étendue de 8 centimètres de long sur 6 de large. Toutes les parties profondes sont parfaitement

cicatrisées; il n'existe pas trace d'inflammation; tout autour, les téguments sont absolument souples. La clavicule est bien recouverte. Le malade a repris meilleure mine, les douleurs des jambes ont disparu et on ne trouve en aucun point trace de récidive.

Dissection du membre. — Tous les muscles de l'épaule, y compris le deltoïde, sont infiltrés par le néoplasme.

La section longitudinale de l'humérus montre que la tumeur, du volume de deux poings, a un aspect blanc bleuâtre, marbré et riche en vaisseaux.

La tête humérale a disparu; elle est remplacée par la tumeur, au milieu de laquelle on trouve encore quelques stries osseuses radiées du centre à la périphérie en forme d'éventail. Le corps de l'humérus est entouré, dans son tiers supérieur, par le néoplasme.

Au-dessous du col chirurgical, au milieu des produits morbides, est une fracture transversale de la diaphyse.

Le canal médullaire est envahi par des traînées blanchâtres du néoplasme, et on trouve immédiatement au-dessus de l'épiphyse inférieure un noyau isolé du volume d'une noisette.

Rien au coude ni dans les os de l'avant-bras; la clavicule est saine. L'omoplate est perforée en plusieurs points par des masses du même tissu pathologique.

Partout les limites du mal semblent avoir été dépassées.

L'examen microscopique a été fait par MM. Tuffier, interne du service, et Sapelier, préparateur au laboratoire de M. Robin.

La tumeur est un ostéo-sarcome embryo-plastique formé exclusivement de cellules rondes disposées sans ordre.

Les travées osseuses en sont infiltrées. Les muscles ont

perdu leur striation et se présentent sous l'aspect de traînées jaunâtres granuleuses, après coloration par le picro-carmin.

En résumé l'ostéo-sarcome paraît avoir été extirpé complètement.

Voici les renseignements complémentaires que je dois à l'obligeance de M. Verchère, chef de clinique de M. le professeur Verneuil : Pendant les premiers mois qui suivirent l'opération, la santé alla en s'améliorant, les forces revinrent, et il se développa un certain embonpoint.

Vers le mois de mai 1884, apparurent des phénomènes douloureux du côté des membres inférieurs ; ces douleurs, affectant le caractère d'une double névralgie sciatique, s'accompagnèrent d'un affaiblissement des jambes, et vers le mois de juillet d'une paraplégie véritable. Il se développa en même temps une tumeur notable au niveau de la région dorsale du rachis, l'état général devint de plus en plus mauvais, et l'on put prévoir une issue fatale à brève échéance.

Nous n'avons pas de renseignements précis sur l'époque où celle-ci est survenue.

Deux rédactions à peu près identiques de cette observation existent, l'une dans un travail de M. L.-H. Petit, inséré dans l'*Union médicale* (n° du 1er janvier 1884, p. 1), l'autre dans la thèse de M. L. Sambucy (*De l'ablation totale du membre supérieur avec l'omoplate;* Th., Paris, 1883, p. 37). Nous nous bornons à reproduire la première.

XIXe CAS. — **Ollier.** — *Désarticulation brachio-thoracique pour un sarcome du col de l'omoplate ayant envahi tout le moignon de l'épaule. Résection préliminaire de la clavicule*

pour la ligature de la sous-clavière. Nécessité de se servir de la peau de l'aisselle et de la face interne du bras pour recouvrir la plaie. Opération pratiquée par M. Ollier le 29 octobre 1884.

Henri L., âgé de cinquante ans, chef de division à la mairie de N., se présenta pour la première fois à M. Ollier le 12 juillet 1884, pour se faire débarrasser d'une tumeur ulcérée, siégeant sur le moignon de l'épaule droite, qui avait pris depuis quelques semaines un grand développement et qui le faisait souffrir de plus en plus.

Pas d'antécédents héréditaires; père vivant, âgé de quatre-vingt-deux ans, mère morte d'apoplexie à soixante-dix ans; pas de néoplasmes dans la famille.

En 1856, le malade reçut dans un incendie le choc d'une poutre sur l'épaule. Depuis lors, il a ressenti de temps en temps des douleurs dans cette région ; il les attribuait à des rhumatismes. Il y a dix-huit mois, il s'aperçut par hasard d'une tumeur de la grosseur d'une bille, située profondément, au niveau de la partie la plus saillante du moignon de l'épaule. Cette tumeur devint bientôt douloureuse à la pression. On administra de l'iodure de potassium ; on fit des frictions résolutives, et en janvier 1884, un médecin appliqua à ce niveau une traînée de pâte de Vienne. A partir de ce moment la tumeur s'accrut rapidement, la plaie produite par le caustique se couvrit de bourgeons saillants et bientôt d'un champignon ulcéré qui donna lieu à l'écoulement d'un liquide séro-sanguinolent. La nutrition s'altéra bientôt, le malade maigrit ; son bras devint complètement impotent et douloureux, c'est alors qu'il se présenta à la clinique. On constata l'état suivant :

Le moignon de l'épaule est surmonté par une tumeur du volume d'une tête d'enfant, adhérente à l'omoplate et ayant envahi les parties molles périphériques. La peau adhère à la tumeur, elle a une couleur violacée, et est parcourue par des veines volumineuses. En haut et en arrière, là où avait été appliquée la pâte de Vienne, la tumeur est ulcérée et donne lieu depuis quelques jours à l'écoulement d'un pus fétide et abondant. Le malade souffre beaucoup, la nuit surtout ; on sent dans l'aisselle quelques ganglions engorgés.

La tumeur paraît s'être développée au niveau de l'épine de l'omoplate et de l'acromion. Elle masque complètement cette apophyse et s'étend autour de l'articulation, qui paraît encore libre cependant. Le deltoïde est envahi surtout en dehors. Profondément les limites de la tumeur sont diffuses et difficiles à déterminer.

Indépendamment de la saillie due à l'évolution de la tumeur, le moignon de l'épaule est remonté ; la clavicule, au lieu d'être transversale, est dirigée en haut et en dehors ; il en résulte une dépression profonde du creux sus-claviculaire, au fond duquel il est difficile d'atteindre la première côte et de sentir la sous-clavière.

L'altération de la peau, qui dépassait la partie saillante de la tumeur, devait rendre difficile le recouvrement de la plaie résultant de l'ablation de la tumeur ; on ne pouvait trouver de peau saine que dans le creux de l'aisselle et à la face interne du bras.

Malgré ces conditions défavorables, M. Ollier proposa au malade la désarticulation brachio-thoracique ; l'opération allait être pratiquée, quand le malade fut pris de diarrhée (c'était au moment du choléra de 1884) et demanda à retourner quelque temps chez lui.

Il revint à la fin d'octobre. Depuis trois mois, la tumeur avait grossi considérablement; le malade souffrait beaucoup; il était faible et émacié, mais son moral était encore excellent et M. Ollier l'opéra le 29 octobre.

La ligature préalable de la sous-clavière était absolument nécessaire à cause de l'affaiblissement du malade qui n'aurait pu supporter une grande perte de sang; mais cette ligature était rendue difficile par l'impossibilité d'abaisser la clavicule qui était remontée, comme nous l'avons dit plus haut, et avait laissé l'artère sous-clavière dans une excavation difficilement accessible.

Aussi M. Ollier ne se contenta-t-il pas de sectionner la clavicule pour en enlever l'extrémité externe avec le bras et l'omoplate : il en réséqua une partie. Des veines variqueuses très volumineuses se trouvaient à la surface de cet os et exigeaient de grandes précautions dans cette opération. Elle fut faite par la méthode sous-périostée, et l'on prit toutes les précautions possibles afin d'arriver sur l'artère sans perdre de sang.

La gaine périostique incisée, M. Ollier passa la sonde à résection sous la clavicule, scia cet os, puis releva chacun des fragments et en retrancha environ 3 centimètres. Par cette brèche de 6 centimètres il découvrit d'abord la veine sous-clavière qu'il lia et coupa entre deux ligatures, et arriva alors sur l'artère, qu'il aurait été impossible de lier sans cette opération préliminaire. L'artère fut coupée entre deux ligatures. M. Ollier circonscrivit ensuite la tumeur en avant, en dedans et en bas par une incision qui lui permit de tailler le lambeau axillo-brachial interne, dont il avait besoin pour recouvrir l'immense plaie qui allait résulter de l'ablation du bras et de l'omoplate avec la peau qui recouvrait la

plus grande partie de cet os. Ce temps de l'opération pratiqué sur une région nourrie par les branches de l'axillaire se fit sans perte de sang notable. C'est en arrière qu'on avait à se précautionner surtout ; aussi, avant de détacher la tumeur en arrière et de désarticuler l'omoplate, M. Ollier avait-il l'intention de profiter de la plaie qui avait servi à lier la sous-clavière pour rechercher et lier la sus-scapulaire et la cervicale transverse ou scapulaire postérieure, c'est-à-dire les deux artères qui seules pouvaient donner lieu à une perte de sang abondante. La ligature de ces deux artères devait anémier la partie postérieure de l'épaule, comme la ligature du tronc de la sous-clavière l'avait fait pour la partie antérieure.

Il procédait à la recherche de la scapulaire postérieure quand, dans un mouvement imprimé au bras, la ligature du bout périphérique de la sous-clavière se détacha et donna un jet abondant. Il fit alors comprimer en masse dans le creux sus-claviculaire les artères qu'il se proposait de lier et il termina rapidement le détachement du membre et de l'omoplate. De nombreuses et larges anastomoses s'étaient établies vers la fosse sous-épineuse et l'angle inférieur de l'omoplate entre les terminaisons de la scapulaire postérieure et les artères des régions voisines, aussi fallut-il faire de nombreuses ligatures après avoir appliqué des pinces hémostatiques. On enleva ensuite les ganglions axillaires suspects.

On avait conservé toute la peau qui se trouvait saine en arrière de l'épaule ; mais, malgré cela, la plaie ne pouvait être comblée que par le relèvement du lambeau axillo-brachial. La peau qui recouvrait la face interne du bras au niveau de l'empreinte deltoïdienne fut suturée avec la peau

qui recouvrait la face postérieure de la fosse sus-épineuse. Pour faciliter l'écoulement des liquides, on fit une ouverture au niveau du point le plus déclive de la base du lambeau, dans le creux axillaire.

Drains multiples ; on saupoudra extérieurement la plaie d'iodoforme et on mit par-dessus un vaste pansement de Lister.

Le pouls, qui avait faibli dans les derniers temps de l'opération, se releva bientôt, et le malade, qui était d'un moral excellent, reprit connaissance et réagit rapidement.

A l'examen de la tumeur, on vit qu'elle était implantée sur la face supérieure du col de l'omoplate, le tiers antérieur de la fosse sus-épineuse et la portion de l'épine correspondante. Partie de ce point, elle s'était étendue principalement en dehors et en avant, envahissant le deltoïde et les muscles des régions scapulaires postérieures. Elle entourait l'articulation sans la pénétrer. Sous le deltoïde, immédiatement autour de l'articulation dans la bourse sous-deltoïdienne, il y avait des masses gélatineuses ressemblant à du myxome ; la masse principale de la tumeur était formée de tissus sarcomateux avec kystes secondaires sur plusieurs points. Le soir de l'opération, 38°1 ; le malade ne souffre que très modérément ; le lendemain la température monte à 39°,4. On renouvelle le pansement. Pendant quatre jours, la température se maintient entre 38° et 39°. On fait le deuxième pansement le 3 novembre, et on constate que le lambeau axillo-brachial, sur lequel on avait des craintes, vivait parfaitement ; une partie large comme une pièce de 2 francs s'était seulement mortifiée à son angle postérieur. La mortification ne dépassa pas ces limites.

La température tomba au-dessous de 38° le 8 novembre.

Le 11 novembre le malade tousse et perd l'appétit ; avant l'opération on avait ausculté souvent la poitrine et on n'avait observé rien d'inquiétant. On ne trouve pas alors des signes plus alarmants ; l'état de la plaie restait satisfaisant ; la mortification de l'angle du lambeau ne s'était pas étendue ; une petite quantité de pus s'écoulait par les drains ; la réunion ne s'était pas faite sur presque toute la surface du lambeau : mais le malade était lent à reprendre ses forces et restait sans fièvre il est vrai, mais dans un état de prostration inquiétant.

18 novembre. — Le malade commence à se lever : ses forces, qui jusque-là avaient été languissantes, reviennent peu à peu.

7 décembre. — Le malade quitte l'Hôtel-Dieu.

Dès qu'il fut sorti de l'hôpital, les forces revinrent rapidement ; la plaie fut soignée par M. le Dr Perrier de Nîmes, et elle ne tarda pas à se cicatriser. Le malade put, dès le mois de février, reprendre son poste à la mairie de Nîmes. Le fil de la ligature de la sous-clavière fut très long à se détacher. L'artère avait été liée avec de la soie antiseptique, mais on avait laissé un des chefs dépasser le bord de la plaie : le fil tomba seulement au commencement de mai, c'est-à-dire six mois après l'opération.

Cet opéré est actuellement (29 avril 1886) plein de vigueur et de santé ; il est gros. Il n'y a pas trace de récidive ni sur la cicatrice ni dans les parties profondes. Il ne porte pas d'appareil prothétique. Il a toujours son emploi à la mairie de Nîmes.

M. le professeur Ollier a bien voulu nous confier le soin de publier cette remarquable observation dont les détails ont été

recueillis par M. Mondan. Il en avait fait l'objet d'une courte communication à la Société de médecine de Lyon, le 5 décembre 1884, communication qui se trouve analysée, ainsi que la discussion à laquelle elle a donné lieu, dans le numéro du 1er février 1885 du *Lyon médical*, t. XVIII, p. 158. Dans cette séance, M. Ollier a particulièrement appelé l'attention de la Société sur le bénéfice que l'on pouvait tirer de la résection sous-périostée de la clavicule pour pratiquer la ligature de l'artère et de la veine sous-clavières comme une sorte d'opération préliminaire.

On verra plus loin que c'est à ce mode opératoire que nous nous rattachons absolument. Plusieurs chirurgiens y ont eu recours; nous l'avons mis en usage nous-même en 1882; mais c'est à M. Ollier qu'il appartient d'en avoir nettement formulé le précepte.

XXe CAS. — **Bérenger-Féraud.** — *Ostéite de l'omoplate et de l'humérus gauches; amputation du bras avec ablation totale de l'omoplate; guérison.*

Le 21 février 1883, au moment où le croiseur *le Kerguelen* appareillait, le nommé Le Brisse, matelot de troisième classe, âgé de vingt-trois ans, fut violemment contusionné à l'épaule gauche. A l'âge de quatorze ans déjà, cette même articulation avait été atteinte d'une entorse qui avait laissé un certain degré d'atrophie deltoïdienne. A la suite de cet accident, l'épaule resta douloureuse, et les douleurs devinrent plus vives surtout à la suite d'une nouvelle chute où elle fut de nouveau intéressée. Vers le 24 août une tuméfaction étant devenue appréciable au niveau de la coulisse bicipitale, une ponction fut pratiquée en ce point et donna issue à du pus : bientôt il fallut inciser une collection sous-deltoïdienne et la drainer.

Le Brisse fut admis à l'hôpital de la Guadeloupe au Callao, le 11 septembre : là de nouveaux abcès se formèrent, accompagnés d'une violente poussée fébrile; il se produisit une luxation spontanée de la tête humérale, et l'état local et général s'aggravant, le malade dut être rapatrié.

Nous reproduisons ici en la résumant un peu l'observation même de M. Bérenger-Féraud :

Le Brisse arriva sur le *Limier* à Lorient le 4 mai 1884 et fut porté à l'hôpital maritime. Voici l'état du sujet au moment de son admission à l'hôpital; homme de taille élevée et de forte ossature, profondément anémié : quelques légères traces de scrofule au cou. L'épaule gauche est tuméfiée d'une manière uniforme, et la peau y a la couleur pâle, luisante, caractéristique de la tumeur blanche. La tuméfaction se prolonge uniformément du côté de l'épine de l'omoplate, où il y a vers le bord spinal de l'os une fistule à orifice rouge et œdématié, qui laisse échapper un pus mal lié, peu abondant.

Il existe trois autres fistules de même nature et semblables : une dans le creux de l'aisselle; l'autre à la partie antéro-supérieure de cette aisselle, au point où le bord inférieur du grand pectoral quitte le thorax pour atteindre l'épaule ; la troisième au-dessous de la clavicule, à deux travers de doigt de l'articulation scapulo-claviculaire.

Un stylet et un cathéter de Béniqué introduits par ces fistules pénètrent très profondément dans diverses directions, sans donner nulle part la sensation bien nette du contact osseux.

L'articulation scapulo-humérale est ankylosée : on ne peut lui faire exercer aucun mouvement, et les efforts tentés dans ce sens sont douloureux. Immédiatement au-dessous

de l'articulation, le bras a l'apparence absolument normale, sans aucune trace de lésion, et l'avant-bras remplit toutes ses fonctions.

La température de Le Brisse est normale le matin (36°,5) ; elle monte à 37°,4 le soir vers 4 heures, moment où les pommettes, très pâles le matin, semblent avoir un peu de tendance à se colorer. On peut inférer de l'examen du malade qu'il commence à s'empoisonner à petites doses par la suppuration profonde de son épaule. Les accidents ne sont pas imminents encore, mais ils paraissent prochains.

Le 8 mai, sans que rien de nouveau paraisse être survenu dans la région, il me semble que je perçois le long du bord axillaire de l'omoplate, vers l'angle inférieur, une sensation obscure de fluctuation. Je plonge à cet endroit un bistouri à lame étroite, et il en sort du pus mal lié. Cette ponction devient l'origine d'une nouvelle fistule qui n'a aucune tendance à se cicatriser.

Dans ces conditions, je résolus de préparer l'appareil instrumental, comme s'il était décidé que nous enlèverions le bras et l'omoplate, me réservant de ne faire que l'indispensable, une fois le siège de l'affection mis à découvert, et j'entrepris de pratiquer l'opération, qui eut lieu le 20 mai 1884.

Le Brisse, qui avait reçu une heure avant environ une injection hypodermique de 2 centigrammes de chlorhydrate de morphine, est endormi avec le chloroforme.

Je commençai par faire avec un petit couteau à amputation une longue incision au niveau de l'épine de l'omoplate, allant depuis l'extrémité externe de l'acromion jusqu'au bord axillaire de l'omoplate. Cette incision arriva

résolument jusqu'à l'os, de manière à le mettre à nu sur toute sa longueur, car je nourrissais le projet de pratiquer une opération sous-périostée, selon les idées d'Ollier, si la chose était possible.

Quelques artérioles furent liées au fur et à mesure, et je constatai, en mettant largement à nu cette épine de l'omoplate, que l'os était absolument carié en cet endroit ; il était mou comme une éponge grossière, imbibé d'un pus rougeâtre de mauvaise apparence.

En présence de cette altération, je pensai qu'il fallait enlever une grande partie de l'os, sinon tout, et pour cela je pratiquai, le long du bord spinal de l'omoplate, avec le même couteau, une longue incision allant de l'angle supéro-postérieur à l'angle inférieur de l'os ; ces deux incisions pénétrant bien carrément jusqu'à l'os, figuraient donc une sorte de T horizontal ⊤, la branche qui se prolongeait de l'épine au bord supérieur de l'omoplate étant moins longue naturellement que celle qui s'étendait de cette épine au bord inférieur.

Ces incisions arrivant, comme je viens de le dire, jusqu'à l'os, je pus facilement, à l'aide d'une spatule ou du manche d'une cuiller en fer, séparer les parties molles des dures, car, dans l'état de carie où se trouvait l'os, le périoste ne lui adhérait pas, et je mis toute la face supérieure de l'omoplate à nu, en faisant relever les lambeaux par mes aides.

Je divisai, d'après les idées d'Ollier, les attaches musculaires du bord spinal et de l'angle inférieur de l'omoplate, et je détachai ensuite les attaches du muscle sous-scapulaire ; de cette manière la plus grande partie de la portion inférieure de l'os fut dégagée.

Pour me donner plus d'aisance, alors, je coupai, à l'aide d'une cisaille, toute la partie de l'omoplate qui est au-dessous de l'épine, et je l'enlevai. La partie inférieure du scapulum étant extraite ainsi, je procédai d'une manière analogue pour la partie supérieure, c'est-à-dire qu'avec une spatule je mis à nu toute la face postérieure, puis je divisai aussi près que possible de l'os les insertions musculaires du bord spinal et du bord supérieur, et souvent même arrachant ces insertions en même temps que je détachais le muscle sous-scapulaire. Comme le scapulum était détruit en maints endroits, c'est par morceaux que j'en débarrassai la région. Je séparai l'apophyse coracoïde de son articulation claviculaire, je finis par enlever l'acromion tout entier, ainsi que la portion glénoïdienne de l'os. L'omoplate était donc entièrement extraite de la plaie.

Cette extraction avait été assez longue et assez laborieuse, on le comprend, mais elle se fit sans incident d'aucune sorte; à mesure qu'une artériole était ouverte, elle était liée, et d'ailleurs en rasant de près l'os, de si près même qu'après les premières grandes incisions c'était par arrachement, décollement ou section aux ciseaux que je procédais; les vaisseaux rencontrés étaient minimes.

J'arrivai donc, sans encombre, au moment où j'avais à m'occuper de la grande question de la conservation ou de l'ablation du bras. L'articulation scapulo-humérale avait suppuré, la tête de l'humérus avait disparu entièrement, comme on peut le voir par la figure de la pièce anatomique; en touchant l'os avec une sonde en étain de Béniqué, redressée pour servir d'explorateur, je pénétrai dans le canal médullaire si largement et si profondément que je compris que tout espoir de conservation du bras était perdu.

Je tiens à insister sur ce détail; en effet, avant de commencer l'opération, l'examen de la région montrait si peu d'altération qu'on pouvait penser que la majorité de l'omoplate était saine alors que, on le voit, l'os tout entier était réduit à l'état de putrilage. Quant au bras, il paraissait si parfaitement sain qu'on eût juré, à première vue, que l'os était absolument intact, et j'avoue que ce ne fut pas sans quelque étonnement que je constatai qu'il était si profondément malade. L'examen de la pièce pathologique m'a montré ensuite, comme on peut le voir, que l'altération était encore plus complète qu'on ne pouvait le penser : tout l'humérus jusqu'à l'épicondyle était atteint d'ostéo-myélite suppurée.

Je résolus donc de pratiquer la désarticulation de l'épaule : c'est au procédé de Larrey, autant que la disposition des parties le permettait, que je décidai de recourir.

Pour faire cela, je pratiquai une large incision sur la face externe du bras, venant en haut se réunir à angle avec la grande incision horizontale que j'avais pratiquée sur l'épine de l'omoplate au début de l'opération, et descendant en bas jusqu'au sommet du V deltoïdien. Une incision oblique partant de cette extrémité divisa les parties molles jusqu'à l'os, dans la région postérieure. Les artères divisées furent liées à mesure, et je pus ainsi faire saillir l'humérus, en pressant vigoureusement sur le coude, sans que l'écoulement du sang nous obligeât à aller vite.

Un aide pinça alors, entre le pouce et l'index de ses deux mains, les vaisseaux principaux du membre, et de mon côté, glissant un long couteau à plat sur ses doigts, je pus alors couper ce qui restait des parties molles en allant de dedans en dehors.

Le membre étant ainsi enlevé, l'artère humérale paraissait à côté de ses veines et des nerfs du plexus brachial, ne donnant pas de sang, puisqu'elle était serrée par les doigts de l'aide chargé de la compression ; je pus donc la lier à l'aise.

L'opération proprement dite étant finie, je cherchai minutieusement toutes les petites artérioles qui pouvaient donner du sang, et bientôt nous eûmes devant nous la plaie dans de bonnes conditions pour le pansement.

Le champ de cette opération était très vaste, comme on peut bien le penser. Un grand lambeau musculo-cutané pendait, laissant à découvert les côtes correspondantes, tandis que l'extrémité de la clavicule recouverte de son cartilage articulaire paraissait en haut et en avant.

Ce grand lambeau fut relevé et fixé le long des incisions horizontale et verticale postérieures par des fils d'argent, et on fut alors en présence de la plaie qui caractérise l'opération de la désarticulation du bras par le procédé de Larrey, à cela près que la cavité glénoïde de l'omoplate n'existait pas, et qu'on voyait la face externe d'une côte à cet endroit.

L'opération avait été pratiquée dans une atmosphère phéniquée, entretenue par deux pulvérisateurs de Lucas-Championnière. Le pansement consista dans un linge fenêtré trempé dans une solution de bi-iodure de mercure (50 centigrammes pour 1 litre), puis légèrement vaseliné ; par-dessus ce linge fenêtré, j'appliquai six larges compresses trempées soit dans l'alcool pur, soit dans la solution d'iodure mercurique, alternant l'une avec l'autre. Une couche de ouate, un bandage carré et quelques tours de bande complétèrent le pansement.

Les suites de l'opération furent relativement très sim-

ples. Ce grand traumatisme ne fit monter la température qu'à 39 degrés. Dès le 24 mai, elle était de 37 degrés le matin, et 38 degrés le soir; le 1er juin, de 36°,6 le matin, et 37°,8 le soir; enfin le 6 juin, de 36°,6, et de 37°,4.

Le quinzième jour après l'ablation du bras, Le Brisse était levé et assis pendant deux heures près de son lit; le vingtième, il sortait dans le jardin de l'hôpital pour la première fois, et depuis, il se leva régulièrement dès le matin. Trente jours après l'opération, la cicatrice était presque complète, mais quelques points fistuleux restaient dans le moignon, ayant de temps en temps de la tendance à s'enflammer.

Il y eut à diverses reprises de petites poussées inflammatoires qui aboutirent souvent à des abcès; il fallut passer des drains quelquefois pour favoriser l'écoulement du pus. Mais ces petits orages locaux n'avaient aucun retentissement général; malgré la suppuration très persistante des trajets fistuleux, Le Brisse eut bientôt les apparences d'une florissante santé.

L'appareil prothétique fut long à construire. Nous avions envoyé à M. Mathieu (de Paris) un moule en plâtre du thorax tout entier de Le Brisse, et, grâce à ce modèle, le constructeur arriva du premier coup à faire un bras artificiel s'appliquant très bien.

Cet appareil fut mis en place dans les derniers jours de décembre; en peu de temps il corrigea très bien une tendance à l'incurvation du tronc, que l'absence du bras gauche avait commencé à donner à cet opéré. En effet, ce qui restait du moignon de l'épaule gauche tendait de plus en plus à s'élever, et l'épaule droite semblait s'abaisser en même temps.

Le Brisse fut mis en *exeat*, guéri, le 22 janvier, pour jouir d'une pension de retraite.

Grâce à un mécanisme simple, le bras artificiel peut être plié, et, le pouce étant mobile de son côté, Le Brisse peut tenir une assiette, un verre de la main gauche, ce qui est très utile pour son alimentation; tandis que d'autre part il peut balayer, par exemple, en guidant le balai avec la main droite, pendant que la main gauche le tient par le milieu de sa longueur.

A en juger par les progrès des premiers jours, on peut espérer qu'en peu de mois Le Brisse pourra exécuter un grand nombre de mouvements utiles avec son bras artificiel.

(*Bulletin de thérapeutique*, 1885, 55e année, XIe et XIIe livraisons, p. 490 et 552.)

XXIe CAS. — **Domenico Morisani.** — *Ablazione del braccio con resezione della scapola e della clavicola ed estesa resezione della parete toracica per carcinoma della mammella.*

Carolina Gentili, âgée de cinquante-quatre ans, est atteinte depuis seize ou dix-sept ans d'une sorte de squirrhe atrophique de la mamelle droite; celui-ci s'est caractérisé par une rétraction du mamelon, puis par une sorte d'atrophie de la mamelle, qui est lentement arrivée à ressembler à une *mamelle d'homme*, et qui a été progressivement attirée vers l'aisselle. Dans ces derniers temps, le bras s'est œdématié, s'est fixé contre le tronc, en même temps que la plaque dure qui représentait le sein s'est ulcérée, et que des douleurs intolérables se produisaient dans le membre.

A l'examen de la malade, on trouve le sein complètement effacé, remplacé par une plaque dure, gagnant l'aisselle et surmontée d'une ulcération peu profonde, sinueuse, entourée de nodules rouges et durs au niveau desquels l'épiderme semble près de se rompre. L'induration se continue jusque dans l'aisselle, où elle forme une tumeur du volume d'une noix : ce noyau adhère à l'articulation scapulo-humérale et immobilise le bras. La peau du moignon de l'épaule est saine; on sent seulement au-dessous de la clavicule, dans l'épaisseur de la peau, un autre noyau dur et isolé ; les ganglions du cou sont intacts. Le tissu pathologique adhère fortement à la paroi thoracique à laquelle il est accolé. A part les douleurs qui sont intolérables, il n'y a rien à noter du côté des principales fonctions : l'état général est bon; il y a dans le côté correspondant de la poitrine un peu de diminution de la respiration, due à l'immobilisation de la cage thoracique.

Cédant aux sollicitations pressantes de la malade, après avoir pris l'avis favorable de ses collègues et de la commission des consultations de l'hôpital, Morisani se résout à enlever la tumeur et, pour cela, à pratiquer l'ablation totale du membre avec l'omoplate, sacrifice nécessité par l'adhérence du tissu pathologique à l'articulation de l'épaule et par l'insuffisance des téguments restants à recouvrir la perte de substance, et à réséquer la partie adhérente de la paroi thoracique.

L'opération fut pratiquée le 15 mars 1885 de la façon suivante ; nous reproduisons ici les termes mêmes de l'observation :

« La malade fut anesthésiée avec l'appareil de Junger. Après avoir lavé et rasé toute la région, et l'avoir rendue

antiseptique, nous procédâmes de la façon suivante :

Premier temps de l'opération. — « Nous pratiquâmes une incision qui, en commençant au bord supérieur de la clavicule, au point d'union du tiers moyen avec le tiers interne, traversait l'axe de cet os, et, se dirigeant obliquement en bas, rejoignait l'articulation scapulo-humérale à 3 centimètres au-dessous du bord supérieur de la ligne articulaire. Après avoir disséqué toutes les parties molles, nous fîmes la *section de la clavicule* juste au point que nous venons d'indiquer. Celle-ci, commencée avec une petite scie de Larrey, dut être achevée avec l'ostéotome à cause de la mobilité de l'os. Nous soulevâmes alors le fragment acromial, et, en disséquant par couches les fibres du muscle sous-clavier, nous arrivâmes sur la paroi thoracique. Ici, nous nous attendions à trouver absolument libre le faisceau vasculo-nerveux, et partant à pouvoir pratiquer très facilement la ligature de la veine d'abord, et de l'artère après ; mais cela ne se passa pas ainsi. Le muscle sous-clavier une fois disséqué, nous tombâmes sur une masse de tissu néoplasique. Il nous fut très difficile de trouver la veine et l'artère dans ce noyau et nous dûmes perdre dans cette recherche un temps précieux. L'artère et la veine étaient sous-jacentes à ce tissu, qui était certainement constitué de glandes lymphatiques avec métastase carcinomateuse. Après un travail très pénible nous pûmes lier l'artère sous-clavière qui était éloignée de 2 centimètres de la veine, et la veine ensuite, en la serrant très haut, près de sa sortie d'entre les scalènes.

« L'artère et la veine sous-clavière liées, nous complétâmes la dissection du reste du néoplasme qui était

fortement adhérent à la surface de la deuxième côte et en relation de continuité avec la partie ulcérée.

« Ce premier temps de l'opération fut bien supporté par la malade; la perte de sang ne fut pas grande, grâce à la forcipressure des petits vaisseaux.

Deuxième temps de l'opération. — « Nous prolongeâmes l'incision du lambeau, de l'angle inférieur de la première incision jusqu'à l'insertion du deltoïde, en la dirigeant obliquement vers le bras; ici, en décrivant une courbe assez large pour pouvoir atteindre la face postérieure du membre, nous remontâmes avec l'incision, en longeant le bord de la paroi postérieure du creux axillaire jusqu'à la rencontre de l'omoplate, 3 ou 4 centimètres au dessous du niveau de l'épine de cet os. Incisé d'un seul coup, ce lambeau fut rapidement disséqué presque sans perte de sang et un aide fut chargé de le soutenir. Nous procédâmes ensuite à l'ablation de la tumeur elle-même.

Troisième temps. — « Une incision partant du bord inférieur de la première incision fut conduite jusqu'au niveau de la sixième côte, en décrivant une courbe de haut en bas et de dehors en dedans, — de façon qu'en haut elle touchait à la ligne axillaire antérieure, et en bas elle atteignait à la ligne axillaire médiane. Nous circonscrivîmes le bord interne du néoplasme en nous éloignant de la surface tégumentaire, qui pouvait nous sembler suspecte, d'environ 2 centimètres. Au niveau de la sixième côte, en décrivant une courbe, nous arrivâmes à la ligne axillaire postérieure, et remontant, nous fîmes terminer l'incision vers l'épine du scapulum en la réunissant avec la première. Nous procédâmes ensuite à l'énucléation du néoplasme, d'abord en disséquant tout le tissu qui parais-

sait infiltré, après en désarticulant le bras; finalement nous réséquâmes l'omoplate, en enlevant presque ses deux tiers supérieurs.

« La résection de l'omoplate, quoique non envahie par le néoplasme, était une condition essentielle pour l'adaptation du lambeau à la solution de continuité.

« Toute cette vaste destruction fut accomplie rapidement, presque sans perte de sang, pendant que la malade était dans la plus profonde anesthésie et dans un satisfaisant état de forces.

« Nous pûmes alors mieux nous rendre compte de la diffusion du néoplasme à travers les parois du thorax au niveau de l'ulcération décrite. La résection de la paroi thoracique était absolument indispensable, et comme il n'existait aucune contre-indication tirée de l'état de la malade, nous l'exécutâmes tout de suite avec des ciseaux.

Quatrième temps de l'opération. — « Après avoir pratiqué à main levée une ouverture de la paroi thoracique dans le quatrième espace intercostal au niveau de la ligne parasternale, et après avoir introduit dans cette espèce de boutonnière le doigt indicateur de la main gauche, sur ce doigt, nous introduisîmes une lame des ciseaux et réséquâmes un segment ellipsoïde de la paroi thoracique, oblique de dehors en dedans, c'est-à-dire vers la ligne médiane du tronc, dans toute l'étendue nécessaire à l'ablation de la partie envahie par la tumeur, entre la ligne parasternale et la ligne moyenne de l'aisselle. La deuxième, la troisième, la quatrième côte furent excisées; la deuxième sur l'étendue de 3 centimètres; la troisième sur l'étendue de 7 à 8 centimètres; et la quatrième sur l'étendue d'environ 4 centimètres. Nous fûmes obligé

d'appliquer un forcipresseur seulement au niveau de la surface de rescision postérieure de la troisième côte, d'où sortait du sang, pendant que le reste de l'incision était tamponné avec une éponge ; après quelques minutes, on put enlever l'éponge et, moyennant la torsion des petits vaisseaux et une double ligature, on obtint une hémostase complète.

« L'ouverture du thorax ne laissa pas que de retentir sur l'état général ; outre les effets de l'ouverture d'une grande cavité splanchnique à l'air libre, l'arrêt instantané de la circulation dans tout le poumon droit expliquait suffisamment les modifications du rythme respiratoire et circulatoire.

« Malgré l'anesthésie prolongée, le sang perdu et le grand traumatisme, nous pouvons cependant affirmer que la malade supporta très bien ce dernier temps de l'opération. La respiration devint plus fréquente, ainsi que le rythme des pulsations, rien néanmoins ne faisait désespérer du succès de l'opération. Nous fîmes interrompre l'anesthésie et nous nous occupions de l'ablation d'une petite masse de néoplasme restée dans l'angle supérieur du lambeau, en proximité de laquelle nous avions fixé un forcipresseur, quand nous nous aperçûmes que la malade pâlissait, que le pouls devenait filiforme, qu'elle était, en somme, menacée d'une syncope. Immédiatement alors nous fîmes tomber sur la solution de continuité le lambeau, après l'avoir saupoudré d'iodoforme, en laissant le forcipresseur à sa place et en dehors de la blessure. Le lambeau s'adaptait si bien à sa place qu'il la couvrait complètement et que, vu l'urgence, il n'a pour ainsi dire rien fallu pour le maintenir en place. Nous saupoudrâmes de nouveau la

solution de continuité d'iodoforme et nous appliquâmes un pansement au coton phéniqué avec un bandage. Pendant ce temps-là, grâce aux soins prodigués par les aides, la malade avait repris ses sens ; malgré la persistance d'une certaine dyspnée, elle allait presque bien, et on lui administra quelques cuillerées de marsala. Nous pensâmes qu'il était inutile et imprudent de la faire changer de lit, et après une heure nous lui faisions prendre une tasse de bouillon chaud. Tout portant à espérer, nous nous éloignâmes en la confiant au docteur Lauro, notre chef de clinique. De retour peu de temps après, nous trouvâmes l'opérée dans les mêmes conditions qu'avant, et elle resta dans cet état jusqu'à cinq heures de l'après-midi, quatre heures après l'opération, heure à laquelle elle fut enlevée par une syncope. »

L'*autopsie,* pratiquée trente-six heures après la mort par le professeur Armanni, fit voir que les gros vaisseaux étaient exactement liés, qu'il n'y avait pas encore de généralisation de la tumeur. La mort doit être rapportée au shock traumatique.

(*Il Morgagni,* août, octobre 1885, A. XXVII, p. 505.)

XXIIe CAS. — **E.-A. Maling.** — *Sunderland infirmary : amputation of arm and scapula for sarcoma.*

Un homme de cinquante ans, ayant toutes les apparences d'une bonne santé, était admis à *Sunderland infirmary*, le 18 décembre 1885. Il disait avoir toujours été bien portant, quand, douze mois auparavant, il s'aperçut de l'existence d'un petit nodule, de la grosseur d'une noix environ, qui siégeait près de l'angle inférieur de l'omoplate

gauche. Cette grosseur parut d'abord ne s'accroître que faiblement, mais elle le faisait souffrir pendant son travail. Dans les derniers temps elle s'était développée si rapidement et était devenue si douloureuse qu'il avait dû renoncer à son métier.

Lors de son admission la tumeur occupait la face dorsale du scapulum au-dessous de l'épine, et elle s'étendait du côté de l'aisselle; elle était nettement fluctuante et la peau qui la recouvrait était tendue; elle offrait une coloration rouge sombre. Cette tumeur présentait dix pouces de long et sept de large. Elle fut considérée comme étant un sarcome, et comme l'articulation scapulo-humérale était manifestement envahie par le mal, on se résolut à enlever le membre supérieur avec l'omoplate, ce à quoi le malade consentit après quelques hésitations.

Le 22 janvier 1886, le membre fut donc extirpé, après ligature préliminaire de l'artère sous-clavière et section de la clavicule, le patient étant anesthésié par l'éther, et dans l'opération on se conforma à la méthode antiseptique. Il y eut très peu d'hémorragie et la plaie guérit sans incidents.

Un mois environ après l'opération, le malade se plaignit d'une douleur au côté droit de la tête, et l'on put constater l'existence d'une tuméfaction distincte au niveau du pariétal droit. Le 2 avril, l'opéré quitta l'hôpital où il revenait de temps à autre se montrer; la céphalée était atroce (*agonising*) par moments, et il existait des élancements violents qui étaient rapportés au membre amputé. Le 10 septembre, M. Maling fut appelé auprès du malade qui venait d'avoir une attaque et qui était sans connaissance; le jour même quatre attaques épileptiformes se produisirent. Le 18 septembre on le reçut de nouveau à l'hôpital, mais depuis lors

jusqu'au 24 octobre, jour de sa sortie, il ne présenta plus d'accident semblable. Depuis cette époque il n'a plus donné de ses nouvelles.

L'examen anatomique de la tumeur confirma le diagnostic ; elle était constituée par un sarcome mixte présentant une large cavité distendue par du sang et dont les parois offraient l'apparence de la surface interne des ventricules cardiaques. L'on peut se demander si l'acte de porter une hotte sur l'épaule dans l'exercice de son métier n'avait pas été chez ce malade le point de départ du développement néoplasique.

Une gravure sur bois représente le malade après la cicatrisation. Une longue cicatrice verticale occupe la partie supérieure du thorax en ligne axillaire. Le tronc paraît fortement incurvé du côté sain,

(*British medical Journal*, 11 décembre 1886, vol. II, p. 1161.)

II. — Amputations pathologiques consécutives.

XXIIIe CAS. — R.-D. Mussey. — *Removal by dissection of the entire shoulder-blade and collar bone.*

M. Horace Wheeler, âgé de vingt-sept ans, a subi dix-neuf ans auparavant une désarticulation du premier métacarpien pour une tumeur du volume d'un œuf de poule ; deux ans après, des douleurs vives se produisent à la partie supérieure du bras, et une tumeur volumineuse se développe en ce point ; Mussey est obligé de recourir à la désarticulation scapulo-humérale douze ans environ après son apparition ; à ce moment, il constate que si l'articulation scapulo-humérale paraît saine, il existe une induration des

parties molles du moignon de l'épaule. La tumeur ne tarde pas à repulluler, elle atteint 14 pouces de large sur 10 pouces de haut, cause des douleurs intolérables. Le chirurgien, le 28 septembre 1837, dix-neuf ans après la première opération, se résout à enlever l'omoplate et la clavicule.

Il commence par mettre à nu la clavicule, luxer son extrémité sternale, et soulever cet os pour faciliter la compression digitale de l'artère sous-clavière : puis une dissection rapide permet d'enlever clavicule, omoplate et tumeur. Au moment où, après avoir achevé l'amputation, Mussey veut lier l'artère sous-clavière, un léger gargouillement se fait entendre, et les Drs Olivier et Hoit, qui assistaient à l'opération, voient une bulle d'air pénétrer dans la veine sous-clavière. On met un doigt sur le vaisseau, mais le malade est dans un état alarmant : il suffoque, le pouls est imperceptible et le cœur bat à peine, la face est baignée de sueur froide, les yeux convulsés et fixes, la connaissance perdue. Peu à peu néanmoins ces symptômes se dissipent, et le patient renaît à la vie (*walked up, as from death*).

Ni réaction, ni douleur ; réunion presque complète par première intention ; la plaie donne à peine en tout une cuillerée de pus. La guérison est achevée en trois semaines.

La tumeur de l'épaule, identique à celles du bras et du métacarpien, était constituée par une masse comme cartilagineuse renfermant des dépôts osseux amorphes : elle présentait une cavité renfermant une certaine quantité de liquide colloïde. Les os eux-mêmes étaient spongieux, dilatés et recouverts de productions ostéophytiques.

Cases and Observations (*the American Journal of the medical Sciences*, 1837, vol. XXI, p. 390. Case VII).

XXIVe CAS. — **Rigaud.** — *Extirpation du scapulum et d'une partie de la clavicule sur un homme âgé de cinquante et un ans.*

Un ancien grenadier de la garde impériale à cheval portait depuis 1835 une tumeur de la partie supérieure du bras gauche, pour laquelle M. Rigaud dut faire, en 1841, l'amputation de l'articulation scapulo-humérale. La cavité glénoïde était indemne, néanmoins huit mois après nouvelles douleurs, nouvelle tumeur au-dessous de la cicatrice. Cette tumeur occupait bientôt toute l'omoplate, était libre sous la peau et sur le thorax, la clavicule ne semblait pas envahie.

« L'opération fut décidée : deux incisions semi-elliptiques, commençant à 3 centimètres au-dessous de l'angle saillant de l'acromion et dirigées dans le sens vertical, circonscrivirent l'ancienne cicatrice et furent prolongées jusqu'à 30 centimètres au-dessous de ce point.

« La tumeur fut isolée à son côté antéro-interne, une scie à chaîne fut glissée au-dessous de la clavicule, en dedans de l'insertion du trapèze, et sa section fut promptement exécutée. La peau qui recouvrait la partie postérieure de la tumeur et du scapulum fut disséquée à grands coups jusqu'à la base de cet os, que nous venons saisir ensuite en dehors et en arrière, et qui se trouva bientôt isolé de la paroi thoracique jusqu'à son bord spinal. Nous fîmes exercer des tractions modérées sur la pièce osseuse, et nous coupâmes l'attache du muscle trapèze à l'épine et à l'a-

pophyse acromion; la masse à enlever ne restait plus alors fixée au rachis et à la poitrine que par les muscles angulaire et rhomboïde, d'une part, et le grand dentelé de l'autre.

« Nous détachâmes alors, mais sans les couper, les adhérences de ces trois muscles à la base du scapulum, conservant ainsi leur continuité normalement établie au moyen de leur mode spécial d'insertion et en partie aussi par l'intermédiaire du périoste. Ce fut une véritable énucléation que nous exécutâmes exactement et facilement, ainsi que nous l'avions conçue à l'avance et exécutée la veille sur le cadavre.

« Le muscle rhomboïde continua donc ainsi le grand dentelé jusqu'aux apophyses épineuses de la colonne vertébrale, où ce muscle trouve son insertion fixe et nécessaire pour l'élévation des côtes. Cette large lame musculaire fut soutenue par l'angulaire qui la suspendait en quelque sorte aux apophyses transverses cervicales.

« Seize ligatures furent jetées sur des artères de troisième et de quatrième ordre seulement. La ligature de l'axillaire, faite lors de la désarticulation, avait déterminé l'oblitération de la sous-clavière jusque tout près de son origine à la crosse de l'aorte. Les lèvres de la plaie furent rapprochées, toutefois nous ne les mîmes pas en contact immédiat et des bandelettes agglutinatives les retinrent dans cette position.

« Deux mois après la guérison était parfaite. La marche de la cicatrisation n'a été entravée par aucun accident. Le vaste lambeau cutané postérieur adhéra promptement aux parties sous-jacentes. »

La tumeur primitive était probablement un encépha-

loïde en voie de ramollissement. Rigaud ne dit rien de la tumeur récidivée.

(*Gazette médicale de Strasbourg*, 1851, p. 72.) Une courte note sur ce cas se trouve dans les *Comptes rendus de l'Académie des Sciences,* 1844, t. XIX, p. 187. Commissaires : MM. Roux et Velpeau.

XXVe CAS. — **William Fergusson.** — *Case of resection of the scapula.*

Un soldat, qui sept ans auparavant avait subi, à Fort Pitt's Hosp., la désarticulation de l'épaule (par M. Williamson ; vid. *Medical Gazette*, 1845, vol. XXXVI, p. 812), rentre à King's College Hospital avec plusieurs fistules conduisant sur l'omoplate. Le 6 février 1847, une incision découvre la clavicule qui est sciée à sa partie moyenne, puis est continuée le long de l'épine de l'omoplate ; sur cette incision tombe une autre incision, qui rouvre toute l'ancienne cicatrice. L'angle externe de l'os est d'abord dégagé, et celui-ci renversé en arrière pendant que l'on comprime contre la première côte l'artère sous-clavière. On coupe en dernier lieu les attaches du trapèze, de l'angulaire, du grand dentelé. L'artère axillaire, qui avait été rouverte au niveau de l'ancienne cicatrice, est alors liée ainsi que quelques vaisseaux de moindre importance. Quelques points de suture; pansement au lint trempé dans l'eau. Le patient avait été éthérisé.

Il n'y eut que peu de réaction, les ligatures tombèrent le dix-huitième jour ; le 5 mai, le malade sortit de l'hôpital ; il conservait encore des fistules qui n'étaient pas fermées au mois d'avril 1848. Elles provenaient d'une altération

scrofuleuse et n'avaient pas de rapport avec la portion restante de la clavicule. Le malade était gras et bien portant.

L'omoplate était hyperostosée et couverte d'ostéophytes. Le bras avait été désarticulé pour une carie.

(*Medico-chirurgical Transactions*, 1848, vol. XXI, p. 309.)

XXVIe cas. — **Busch.**

Le professeur Busch rend compte sommairement d'un cas d'extirpation de l'omoplate et présente des photographies reproduisant le résultat obtenu. Il s'agissait d'une jeune fille de seize ans, à qui l'on avait enlevé le bras par la désarticulation, à cause d'un carcinome, et qui était atteinte de récidive dans les parties molles, la clavicule et l'omoplate. L'état de faiblesse de la patiente détermina le chirurgien à faire la ligature préalable de la sous-clavière au-dessus de la clavicule, pour éviter toute perte de sang. Il pratiqua ensuite l'ablation de l'omoplate et de la plus grande partie de la clavicule.

Le compte rendu ne renferme rien de plus. Communication à la *Niederrheinische Gesellschaft für Natur und Heilkunde*, à Bonn; séance du 7 août 1861. (*Allgemeine medicinische Centralzeitung*, 1861, 31 août; p. 560.)

XXVIIe cas. — **Conant.** — *Arrêt remarquable d'une affection cancéreuse obtenu par des amputations successives.*

« L'observation rapportée par le Dr Conant constate que la guérison du malade qui en est le sujet date de vingt ans. Le cancer se montra au pouce qui fut amputé; il se manifesta ensuite dans le moignon qui résultait de l'opération

première et nécessita l'ablation de la main ; le mal continuant à repulluler, on dut amputer l'avant-bras, le bras, puis l'épaule, et enfin enlever l'omoplate et la clavicule. Après cette dernière opération il ne reparut plus et le sujet se trouve actuellement parfaitement bien. »

Nous n'avons qu'un compte rendu très incomplet de cette observation, qui est indiquée comme ayant été publiée dans l'*American medical Times* et dans le *Dublin medical Press*. Ce compte rendu est donné par la *Presse médicale belge*, 1863, t. XV, p. 344.

XXVIIIe et XXIXe cas. — **Soupart et Deroubaix.**

Le professeur Soupart, de Gand, exécuta pour une tumeur fibro-plastique la désarticulation du bras, la résection de l'acromion, de la cavité glénoïde et du bord inférieur de l'omoplate. Le mal récidiva, et le 21 avril, l'habile opérateur fit l'extirpation complète de l'omoplate. Cette dernière opération ne fut pas suivie d'un résultat plus heureux que la première; le malade succomba le 12 juillet à une nouvelle récidive.

Le professeur Deroubaix, de Bruxelles, a rapporté à Michaux le fait d'un individu auquel il avait successivement, et à des époques différentes, pratiqué pour une tumeur de mauvaise nature : d'abord, la résection de la tête de l'humérus, puis la désarticulation scapulo-humérale, et enfin l'extirpation totale de l'omoplate. Le sujet succomba quelques mois après à une affection des poumons de la même nature que celle qui avait nécessité ces diverses opérations.

Ces deux faits ne nous sont connus que par la mention qu'en

donne Michaux dans son travail sur l'*Ablation totale de l'omoplate en conservant le reste du membre supérieur* (*Gazette médicale de Paris*, 1866, t XXI, p. 276).

Michaux indique le cas de Soupart comme ayant été communiqué à la *Société de médecine de Gand* dans la séance du 17 juillet 1857, et publié dans les *Annales* de cette Société.

XXXe CAS. — **Von Langenbeck.**

R. B., âgé de vingt-trois ans, a ressenti depuis l'année 1855 des douleurs dans le bras droit, douleurs que l'on attribuait au rhumatisme. En 1857, il se fractura ce membre en tombant ; la fracture fut consolidée en quatre semaines, mais six mois après apparut une tumeur au siège même de la fracture. En 1859, lors de son admission à la clinique, tout le bras est envahi par une tuméfaction énorme, s'étendant du col de l'humérus, à trois travers de doigt au-dessus du coude ; la tumeur a trois pieds environ de circonférence, elle est dure par places, fluctuante en d'autres ; la peau qui la recouvre est saine. On pratique la désarticulation de l'épaule, et le malade guérit. La tumeur était constituée par du sarcome renfermant des noyaux cartilagineux. Le malade avait quitté l'hôpital vers la fin de décembre 1859, un mois après l'opération; la récidive était manifeste dès le mois d'avril 1860. A ce moment le malade porte sur l'omoplate, qui est fort soulevée au-dessus du thorax, une tumeur dure et bosselée qui occupe les deux faces de cet os.

Avant de procéder à l'extirpation, Langenbeck résèque une partie du corps de la clavicule et lie, non sans difficulté, l'artère sous-clavière. L'incision, parallèle à la clavicule, est ensuite prolongée jusqu'à l'ancienne cica-

trice ; à l'extrémité de cette incision l'on fait une autre incision curviligne qui permet d'enlever la portion de peau qui était adhérente à la tumeur récidivée. On détache alors et on sépare le scapulum et l'extrémité acromiale de la clavicule, puis on réunit la plaie. Au bout de quelques semaines, l'opéré pouvait quitter l'hôpital, guéri en apparence. La tumeur qui avait été enlevée, partout adhérente au périoste de l'omoplate et à l'articulation acromiale de la clavicule, remplissait les fosses sus et sous-épineuses et une partie de la fosse sous-scapulaire. Elle était constituée par du fibro-sarcome, sans mélange d'éléments cartilagineux.

Jusqu'à l'automne 1861 le patient resta en bon état ; mais il fut pris alors d'accidents pulmonaires et pleuraux, et, quand il eut succombé, on trouva dans les deux poumons des foyers de récidive.

Lücke, *Zur Resection des Schulterblattes*, in *Beiträge zur Lehre von den Resectionen* (*Langenbeck's Archiv für klinische Chirurgie*, 1862, t. III, p. 340).

C'est sous ce titre que Lücke rapporte l'histoire du cas précédent. Celui-ci avait déjà été publié, mais d'une façon incomplète par l'auteur (*Vortrag in der Gesellschaft berliner Aerzte : medic. Centralzeitung*, mai 1861).

XXXIe cas. — G. Buck (*de New-York*).

1864. — Ablation de l'omoplate et d'une partie de la clavicule, pour un *ostéo-cancer*. L'opéré était un homme adulte ; il se rétablit, mais succomba au bout de peu de mois à une nouvelle récidive. Ce malade avait auparavant perdu le bras par le fait d'une amputation pratiquée pour la même affection.

Sydney Jones donne la relation de ce fait comme résultant d'une communication orale de l'auteur; il ne nous est connu que par cette mention sommaire; il figure également sur les tableaux où Stephen Rogers a réuni les observations qui lui étaient connues.

Au point de vue du nombre des récidives, ce cas doit être rapproché du numéro 14 du même tableau (cas de Mussey).

(*New-York medical Journal*, 1869, t. VIII, p. 440, n° 54 et *American Journal of the medical Sciences*, 1868, N. S., t. LVI, p. 371, n° 48.)

XXXIIe CAS. — **E. Krakowizer** (*de New-York*).

La seule mention que nous ayons de ce cas est donnée dans les tableaux de Sydney Jones, au n° 64 de sa statistique : elle est ainsi conçue :

1868. — Ablation de l'omoplate cinq ans après la désarticulation de l'épaule, pour un enchondrome; mort, sept jours après l'opération, d'épuisement (*exhaustion*). Ce cas est intéressant à cause de la récidive de l'enchondrome dans un os qui n'était pas primitivement affecté par la tumeur. Remarque : *communication de ce chirurgien qui publiera cette observation en détail dans la suite.*

Cette mention a été reproduite par Otis; l'observation n'a pas été publiée depuis, que je sache.

(*New-York medical Journal*, 1869, t. VIII, p. 440, n° 64.)

XXXIIIe CAS. — **C.-S. Jeaffreson.** — *Excision of the scapula and nearly the entire clavicle for malignant disease.*

Miss S..., âgée de vingt ans environ, vint consulter Jeaffreson en juillet 1873, pour un gonflement douloureux occupant l'extrémité supérieure de l'humérus. Ce chirurgien,

reconnaissant une tumeur maligne, proposa la désarticulation de l'épaule, mais la malade ne voulut s'y soumettre qu'au mois d'août, alors que la tumeur, augmentant rapidement de volume, avait atteint 16 pouces de circonférence, et avait déterminé la fracture spontanée de l'humérus. Miss S... guérit et la tumeur, à l'examen, se montra constituée par un encéphaloïde développé aux dépens du périoste de l'extrémité supérieure de cet os.

Au mois de décembre, le chirurgien constatait une récidive sous forme de tumeur dure, de consistance osseuse, occupant la région pectorale, et paraissant intimement unie à l'omoplate et à la partie externe de la clavicule. Cette tumeur déterminait des douleurs excruciantes qui paraissaient s'irradier jusqu'aux doigts du membre amputé.

Le 14 décembre, Jeaffreson enleva l'omoplate et la presque totalité de la clavicule par le procédé suivant. Il pratiqua deux incisions, l'une parallèle à l'épine de l'omoplate, l'autre à son bord axillaire, et il réunit leurs extrémités externes par une incision verticale qui permit de détacher des parties profondes le lambeau ainsi circonscrit. La malade (qui était anesthésiée) fut replacée sur le dos ; une grande incision permit de découvrir la clavicule, de scier cet os à sa partie moyenne, de réséquer

un pouce du fragment interne, et de découvrir les vaisseaux sous-claviers qui furent confiés à un aide. La malade fut alors remise sur le côté, on coupa les muscles qui s'inséraient à l'omoplate, on détacha ensuite le scapulum et la tumeur de toutes leurs connexions profondes, de bas en haut, en commençant par l'angle inférieur de l'omoplate, et, réunissant l'incision claviculaire à l'incision axillaire, il fut facile d'enlever clavicule, omoplate et tumeur.

Celle-ci, quoique adhérente au périoste de ces os, ne faisait pas corps avec eux. Elle se composait de deux masses de consistance osseuse, qui paraissaient être des ganglions lymphatiques envahis par le cancer.

Quoique la malade eût perdu relativement fort peu de sang, le shock opératoire fut tel qu'on craignit d'abord la terminaison fatale. Elle se remit bientôt et guérit en moins d'un mois.

La relation de l'opération ne date que de mars 1874, celle-ci ayant été faite en décembre 1873. Nous avons fait reproduire les deux figures qui montrent parfaitement la disposition de la cicatrice sur l'opérée de Jeaffreson.

(*The Lancet*, 1874, vol. I, p. 759.)

XXXIVe CAS. — Daniel Stimson.

Conklin, à la fin de son observation personnelle, mentionne, entre autres cas semblables, une opération analogue qu'il attribuait à Stimson, en 1872. Pour obtenir la relation complète de ce fait, je m'adressai au Dr Lewis A. Stimson de New-York, membre correspondant de la Société de chirurgie de Paris. Notre collègue me répondit que l'observation en question n'était pas de lui, mais qu'elle était due au Dr Daniel Stimson, autrefois assistant du Dr W. Parker, qui avait, en 1872, publié plusieurs cas de la pratique de son chef de service. Avec la plus grande obligeance, il voulut bien me faire parvenir le texte de cette communication avec quelques renseignements complémentaires du Dr Conklin sur le cas qui lui était propre : voici l'observation du malade de Parker.

Homme de quarante-deux ans. Il y a deux ans, il se fractura l'humérus en lançant une pierre. La fracture consolida, mais les fonctions ne se rétablirent qu'imparfaitement. Peu de temps après, une tumeur se forma à la partie supérieure du bras. En janvier 1872, le malade vit le Dr W. Parker qui chargea M. Stimson de l'opérer. Le bras fut amputé dans l'articulation de l'épaule. Il s'agissait d'un sarcome fasciculé développé probablement aux dépens du périoste.

En juillet 1872, la tumeur réapparut dans le moignon et s'accrut rapidement.

Dans une deuxième opération, il fallut enlever l'omoplate et l'extrémité externe de la clavicule. « L'incision fut pratiquée le long de l'épine de l'omoplate, s'arrondissant inférieurement (de manière à ne laisser que la peau saine) vers le bord inférieur de l'aisselle, puis revenant en avant

vers le point de division de la clavicule. L'omoplate fut détachée d'arrière en avant, la clavicule divisée avec une scie à chaîne, et, en dernier lieu, les vaisseaux axillaires furent liés. L'écoulement sanguin fut minime ; il n'y eut lieu de mettre de ligatures que sur les vaisseaux axillaires et sur une ou deux artères de faible calibre. La plaie fut réunie comme d'habitude. »

Le malade était encore en traitement quand l'observation fut publiée ; M. le Dr Lewis A. Stimson et M. le Dr Conklin ne savent ce qui est advenu par la suite.

Observation communiquée à la *Société pathologique de New-York*, le 23 octobre 1872, par le Dr Stimson, analysée dans *the medical Record of New-York*, vol. VII, p. 578, 16 décembre 1872.

XXXVe CAS. — **W.-J. Conklin.** — *Periosteal osteoïd sarcoma of humerus ; amputation at shoulderjoint ; rapid recurrence; subsequent excision of entire scapula and outer extremity of clavicule.*

Mme H..., âgée de trente-sept ans, a remarqué depuis six ans l'apparition d'une petite tumeur au bras gauche, au niveau des insertions du deltoïde. Cette tumeur s'est mise à croître rapidement, quinze mois avant la première admission de cette malade à l'hôpital, en février 1880, et à déterminer des douleurs assez vives. A cette époque, le produit pathologique entourait la diaphyse humérale ; il était de consistance dure, sauf en quelques points où se remarquait de l'élasticité ; le chirurgien diagnostiqua un sarcome ostéoïde du périoste et proposa la désarticulation de l'épaule qui fut refusée.

En janvier 1882, la malade se présenta de nouveau : la tumeur avait doublé de volume, et elle dépassait en hauteur le sommet de l'épaule, entourant l'articulation scapulo-humérale et l'articulation acromio-claviculaire ; elle avait 17 pouces de circonférence au niveau du bras et 19 à l'épaule, et elle déterminait des douleurs intolérables.

Le 7 février 1882, Conklin pratiqua la désarticulation de l'épaule. Il craignait d'abord de ne pouvoir passer entre la tumeur et l'acromion qu'elle englobait en quelque sorte, mais après avoir taillé et disséqué les lambeaux, cette séparation s'effectua sans difficulté : l'omoplate paraissait être saine dans toutes ses parties. La malade guérit, mais trois mois à peine s'étaient écoulés qu'une récidive à marche galopante se montrait, envahissant non seulement l'angle externe de l'omoplate et l'extrémité externe de la clavicule, mais les fosses sus et sous-épineuses, l'épine de l'omoplate et l'aisselle.

Le 30 août 1882, l'ablation de l'omoplate et de l'extrémité de la clavicule fut mise à exécution. La clavicule fut d'abord divisée à l'aide de la scie; puis une incision en T dont la branche horizontale était parallèle à l'épine de l'omoplate permit de découvrir la tumeur. On sectionna le trapèze, le rhomboïde, l'angulaire, puis, relevant le bord spinal de l'omoplate, on coupa le grand dentelé et le muscle sous-scapulaire fut détaché de ses insertions antérieures. Dans le mouvement que l'on fit pour faire tourner l'omoplate d'arrière en avant, la clavicule (déjà sectionnée) se brisa au point où elle commençait à être malade et il fallut réséquer le fragment qui résulta de cet incident. Malgré le soin que l'on prenait de tourner le tranchant des instruments vers la tumeur, le moignon de l'artère axillaire

fut atteint, et il fallut le comprimer jusqu'au moment où la tumeur put être enlevée. Ceci fut fait assez rapidement : l'hémorragie avait été assez faible; l'artère sus-scapulaire et une branche musculaire seule réclamèrent l'application de ligatures : quelques petits vaisseaux furent tordus. On enleva toute la cicatrice de l'opération antérieure et quelques ganglions axillaires engorgés et on réunit les lambeaux par la suture.

La chute prématurée du drain fut cause qu'un abcès se produisit et dut être ouvert. La guérison, marcha du reste rapidement et, le 20 novembre, la malade était en excellent état de santé, sans traces de récidive.

(*The American Journal of the medical Sciences,* 1883, N. S., vol. LXXXV, p. 102.)

Il résulte malheureusement d'une lettre de M. Conklin adressée au Dr Lewis A. Stimson, à l'obligeance duquel je dois ce renseignement, que l'opérée de ce chirurgien « succomba vingt-cinq mois après l'extirpation de l'omoplate à une récidive du néoplasme qui se fit dans les poumons. Il n'y avait pas de repullulation du reste, soit à la clavicule, soit au niveau d'aucune autre pièce du squelette. »

XXXVIe CAS. — **John Wood.** — *Sarcoma of the scapula, removal.*

Le 9 janvier 1881, Sarah Anna F..., âgée de dix-sept ans, fut admise à *King's College Hosp.* Six mois avant son admission, elle ressentit quelque douleur à l'épaule gauche, trois mois après la tuméfaction se montra. Lors de son admission les régions antérieure et externe du quart supérieur de l'humérus gauche étaient occupées par une tumeur arrondie, dure, quoique élastique, sur

laquelle la peau était tendue et le réseau veineux superficiel dilaté. Le 15 janvier, la désarticulation de l'épaule gauche fut faite avec les précautions antiseptiques. Quoique la tumeur étendît quelques prolongements dans les fosses sus et sous-épineuse, il ne semblait pas qu'elle eût quelque connexion originelle avec l'omoplate. Les muscles qui, du scapulum, vont se fixer à la tête humérale, étaient un peu plus durs qu'à l'état normal; ils furent coupés aussi loin que possible. L'*examen histologique* de la tumeur fit reconnaître un sarcome fasciculé avec quelques cellules rondes disséminées.

Le 20, la réunion était complète; le 26, la malade sortait guérie en apparence; malgré l'avis qui lui fut donné de revenir de temps à autre, elle ne se présenta qu'en mai, portant une volumineuse tumeur qui enveloppait toute l'omoplate, et dont le début pouvait être rapporté à six semaines environ.

La tumeur, hémisphérique, était recouverte par une peau adhérente, granuleuse, modifiée dans sa coloration, mais il n'y avait pas de ganglions engorgés au voisinage. Très dure, elle était parfaitement mobile sur le thorax.

L'opération fut pratiquée le samedi suivant, avec toutes les précautions antiseptiques.

Anesthésie, incision de la peau au niveau de la clavicule : section de celle-ci avec la scie à main et des pinces coupantes. L'artère sous-clavière et la scapulaire postérieure furent comprimées grâce à cette section par M. Royes Bell; puis M. Wood conduisit verticalement de haut en bas son incision, jusqu'au niveau de l'angle inférieur de l'omoplate. Deux incisions partant de la première circonscrivirent la cicatrice et les portions du

tégument qui semblaient envahies. Deux lambeaux, l'un supérieur, l'autre inférieur, dessinés de la sorte furent séparés de la tumeur qui fut alors détachée avec la totalité de l'omoplate par la section pratiquée d'avant en arrière de ses connexions avec la paroi thoracique. Le grand dentelé et les muscles adjacents paraissaient être sains. Quinze vaisseaux furent liés au catgut, et après l'adaptation de tubes à drainage, les lambeaux furent rapprochés et fixés avec des fils métalliques et des fils de soie. Un pansement antiseptique à l'eucalyptol fut enfin appliqué. Grâce à l'aide de M. Bell, la compression avait empêché toute perte notable de sang et la malade paraissait avoir parfaitement supporté l'opération. Mais elle ne put se relever néanmoins, et elle mourut le jour même dans la soirée.

(*The Lancet*, 1881, vol. I, p. 952.)

XXXVIIe CAS. — **A. d'Ambrosio.** — *Estirpazione della scapula e resezione dell' extremità scapulare della clavicola, previa allacciatura della succlavia, per voluminoso mixosarcoma riprodotto dopo nove mesi della disarticolazione dell' omero.*

En novembre 1878, d'Ambrosio reçut dans son service une jeune fille de dix-huit ans, qui cinq mois auparavant avait remarqué l'apparition d'une petite tumeur à la région deltoïdienne du côté droit : considérée comme un abcès et ponctionnée sans résultat par un médecin, cette tumeur s'était rapidement accrue et avait envahi toute la région du moignon de l'épaule. Lors de l'admission de la malade, elle avait atteint le volume d'une tête d'enfant, elle occupait toute l'étendue recouverte par le deltoïde, et

envoyait des prolongements vers l'acromion, le tiers externe de la clavicule et la fosse sous-épineuse; sa consistance était plutôt molle ; considérée comme un sarcome périostique fasciculé de l'humérus, elle fut enlevée par d'Ambrosio en même temps que le membre supérieur fut désarticulé dans l'articulation scapulo-humérale, L'auteur, forcé de sacrifier les téguments de la région deltoïdienne auxquels adhérait la tumeur, eut recours à un procédé auquel il donne le nom de *désarticulation de l'humérus à lambeau tubulaire* et sur lequel il est superflu d'insister. Les parties de la tumeur adhérentes à l'acromion et à la fosse sous-épineuse durent être enlevées à part.

L'opération avait été faite sans le secours de la méthode antiseptique; la plaie mit longtemps à guérir, et la malade allait seulement quiter l'hôpital, neuf mois après, dans la première quinzaine de septembre 1879, quand on s'aperçut d'une tuméfaction qui était apparue au niveau de la cicatrice, vers l'acromion. Vers le milieu d'octobre tout le moignon était envahi : quelques noyaux rougeâtres occupaient l'ancienne cicatrice ; un lobe de la tumeur gros comme une orange dépassait l'acromion et envahissait le triangle sus-claviculaire ; un autre soulevait les pectoraux et s'avançait jusqu'à la clavicule ; un troisième lobe, gros comme un œuf de poule, était placé sous la peau de l'aisselle à la partie supérieure de la région thoracique latérale ; tout le moignon avait acquis le double de son volume et était complètement infiltré par la récidive. Enfin toute la région postérieure de l'omoplate était recouverte par une tumeur volumineuse. La tumeur récidivée était d'ailleurs légèrement mobile sur le thorax.

D'Ambrosio, cédant aux instances de la malade, se décida

à faire l'extirpation de la tumeur avec l'omoplate et la partie externe de la clavicule. Le souvenir du cas de Macnamara lui suggéra l'idée de pratiquer la ligature de l'artère sous-clavière ; mais l'examen du creux sus-claviculaire ne permettait pas de sentir les pulsations de ce vaisseau.

Le 14 novembre 1879, l'opération fut pratiquée de la façon suivante : la malade étant assise sur le lit et à moitié anesthésiée, une incision transversale fut faite dans le triangle sus-claviculaire, et comme la tumeur occupait son côté externe, prolongée un peu plus que d'habitude vers l'articulation sterno-claviculaire : après avoir déchiré l'aponévrose profonde, on put voir la veine sous-clavière, trouver le tubercule du scalène antérieur, et sentir en dehors de ce dernier une légère pulsation. En faisant écarter les bords de la plaie, d'Ambrosio vit alors au-dessous des nerfs du plexus brachial l'artère, grosse comme l'artère humérale seulement ; il la chargea sur un fil et il put la lier : la tumeur pâlit aussitôt d'une manière sensible : le premier temps de l'opération avait duré vingt-cinq minutes et avait été très pénible.

La cicatrice et la partie adhérente de la récidive furent alors comprises entre deux incisions qui, partant de l'acromion, se réunissaient en arrière et en bas, et sur lesquelles on fit tomber une incision adjuvante parallèle à la fosse sous-épineuse. Les lambeaux circonscrits par ces incisions furent rapidement disséqués ; d'Ambrosio reconnut alors non sans peine l'acromion, ouvrit l'articulation acromio-claviculaire, coupa les moyens d'union de l'apophyse coracoïde à la clavicule, et portant alors la main gauche entre l'omoplate et le thorax, put séparer rapidement de dehors en dedans la fosse sous-scapulaire, envahie par la tumeur,

de la paroi thoracique jusque tout près du bord spinal : à ce moment l'omoplate se brisa près de son angle inférieur et resta dans la main du chirurgien : une hémorragie artérielle assez vive nécessita la ligature de l'artère scapulaire postérieure qui venait d'être divisée, après quoi l'angle inférieur de l'os fut extirpé. Un écoulement veineux modéré s'était produit pendant tout ce temps de l'opération.

Ici se produisit un incident redoutable et que l'auteur raconte dans les termes suivants :

« Il me restait à enlever un gros lobe de la tumeur, celui qui se prolongeait sous les muscles pectoraux et sous la clavicule. Je le saisis avec les doigts et avec des coupes prudentes je procédais à sa séparation, quand je perçus un bruit de glou-glou assez fort pour être entendu à distance et qui annonçait l'entrée de l'air dans la veine axillaire. Je fis tout de suite une pression avec la main sur le fond de la plaie d'où était venu le bruit et où l'on voyait un peu d'écume, et je crus perdre la malade, qui en ce moment devint roide et pâle comme une morte. Quand je retirai ma main le bruit de glou-glou se répéta plus fort et la malade semblait déjà cadavre. Je refis la compression à la même place avec la main afin d'empêcher une nouvelle introduction et je donnai l'ordre d'envelopper la jeune fille dans des draps de laine bien chauds, pendant qu'un aide lui faisait respirer de l'ammoniaque liquide.

« En même temps la malade fut placée dans l'inversion sans aucun coussin sous la tête pour favoriser l'afflux du sang au cerveau, dans l'idée que la mort par introduction d'air dans les veines arrive, comme dans la syncope, par l'anémie du cerveau. Heureusement la vie ne s'éteignit pas et, en profitant de quelques instants de répit, je passai un

fil phéniqué derrière le pédicule de la tumeur et, en le serrant fortement, je pus cesser la compression et couper la tumeur au devant du nœud, sans aucun accident. Je saisis le tiers externe de la clavicule et j'enlevai de petits morceaux de tumeur vers la partie externe du triangle sus-claviculaire. Finalement, j'appliquai un pansement de Lister après avoir réuni très facilement avec des points de suture au catgut les bords cutanés de cette large solution de continuité. »

Jusqu'à neuf heures du soir on put s'attendre à une fin presque immédiate ; l'état de l'opérée était le suivant : hypothermie, algidité, respiration pénible, pâleur extrême de la face, pouls presque insensible ; à neuf heures agitation violente, hoquet, efforts de vomissements, accroissement de la dyspnée : mais à dix heures survint une réaction fébrile qui fit disparaître ces craintes.

Le lendemain l'état était meilleur, les forces étaient revenues ; la température, ce jour et les suivants, oscilla entre 37°,5 et 38°,8. Le premier pansement fut fait le quatrième jour et montra que la réunion s'était faite dans la plus grande partie de la plaie.

Mais cet état ne devait pas durer : le septième jour, quoique la température fût normale, il existait un grand malaise général, et un ichor fétide sortait de la plaie. Le jour même un frisson se produisit et la température monta à 40°,7. Le huitième, le neuvième et le dixième jours la température resta élevée et l'état général mauvais, le onzième survint une extrême dépression des forces, un abaissement rapide de la température, et le dix-huitième jour au matin l'opérée succombait.

Voici le résumé de l'*autopsie :* rate volumineuse ; la

plèvre droite est le siège d'un épanchement fibrino-purulent : de nombreux infarctus existent dans les poumons, tandis que les branches de l'artère pulmonaire sont occupées par des caillots fétides, au centre desquels on trouve, comme dans les infarctus pulmonaires, de nombreuses grappes de micrococcus. La mort était donc le résultat de l'infection purulente.

L'examen de la plaie permit de constater qu'aucune portion de la tumeur n'avait été laissée. La tumeur originelle et la tumeur récidivée étaient constituées par du myxo-sarcome.

(*Ricerche di patologia e di clinica chirurgica.* Naples, 1883; 1re partie, p. 1.)

XXXVIIIe CAS. — **Paul Swain.** — *Removal of the upper extremity, and later of the scapula and part of the clavicle, for sarcoma. — South Devon and east Cornwall hospital, Plymouth. — (Observation recueillie par le Dr Buchan, médecin résident.)*

Louis G., âgé de dix-huit ans, est admis le 7 février 1886 ; il est pâle et amaigri, sa figure exprime l'anxiété ; il porte à l'épaule gauche une tumeur dont il attribue le développement à l'habitude qu'un de ses compagnons d'atelier avait prise de le pincer fréquemment en cet endroit. La douleur et le gonflement de la région deltoïdienne ne se sont révélés qu'il y a deux mois, mais ils firent de rapides progrès depuis cette époque, et lors de son admission l'on trouve une tumeur étendue et très ferme qui englobe toute l'extrémité supérieure de l'humérus gauche et qui recouvre même un peu l'omoplate et la clavicule. Les veines sous-

cutanées sont développées, mais il n'existe pas d'engorgement ganglionnaire.

Le 11 février, une incision en V fut faite sur la région scapulaire, comme pour pratiquer la résection de l'omoplate, mais quand on eut ouvert l'articulation scapulo-humérale, on reconnut qu'elle était saine et que l'humérus seul était malade. L'opération fut donc limitée à la désarticulation de l'épaule. Le 13 mars le malade était guéri et il quittait l'hôpital. L'examen de la tumeur montra qu'il s'agissait d'un sarcome myéloïde, développé aux dépens du périoste et ayant détruit l'humérus lui-même.

Le 22 avril, Louis G. revint à l'hôpital avec une tumeur qui s'était développée sur l'omoplate gauche. Le 24 du même mois, une incision en V fut pratiquée sur l'omoplate et l'os entier fut extirpé ainsi que l'extrémité externe de la clavicule. La plaie fut pansée à l'iodoforme et à l'acide phénique ; malgré la mortification de la pointe du lambeau, la guérison s'opéra rapidement ; l'opéré quitta l'hôpital le 27 mai.

Dans une courte note qui suit cette observation très pauvre en détails, M. Paul Swain ajoute que l'opéré prit froid après sa sortie de l'hôpital et qu'il succomba aux progrès d'une pneumonie qui envahit le poumon droit. Deux gravures, exécutées d'après des photographies annexées au texte, représentent le malade avant la première opération, et après l'extirpation de la tumeur récidivée de l'omoplate. La région scapulaire est occupée par une cicatrice fortement déprimée ; il paraît y avoir un certain degré d'incurvation du tronc vers le côté sain.

(*The Lancet*, 1887, vol. I, n° 1, p. 20.)

B. — AMPUTATIONS TRAUMATIQUES.

XXXIXe CAS. — **Ralph Cuming**. — *Removal of the arm scapula and clavicle.*

A. Copland Hutchinson, dans une lettre adressée au *London medical Gazette*, à l'occasion d'un cas de résection partielle de l'omoplate publié par Luke, rapporte qu'étant élève à Greenwich Hospital, en 1808, il vit un jeune matelot de vingt et un ans qui venait réclamer une pension. Cet homme avait subi l'amputation du bras, de l'omoplate et de la clavicule, et il fut adressé au *College of surgeons* ou à un autre hôpital pour la vérification du résultat obtenu. Il est *probable* que l'opération avait été nécessitée par une plaie d'arme à feu : elle avait été pratiquée par Ralph Cuming, chirurgien de l'hôpital de la marine à Antigua.

Dans la même année de ce recueil (p. 497) l'authenticité de cette observation est révoquée en doute, mais sans aucune espèce de preuve à l'appui, par l'auteur d'une lettre signée des initiales J. M. Le correspondant en question rapporte en même temps l'histoire d'un malade sur lequel Liston enleva un fongus hématode de l'omoplate. La tumeur récidiva ; le chirurgien proposa l'amputation totale du membre supérieur, mais cette détermination fut combattue par les autres chirurgiens consultants. Le malade mourut, laissant à Liston le regret de n'avoir pas suivi son inspiration, car l'autopsie démontra que l'opération eût été praticable.

(*London medical Gazette*, 1830, vol. V, p. 273 ; 28 novembre 1829.)

XLe CAS. — **Gaetani-bey.** — *Désarticulation scapulo-humérale, extraction de l'omoplate, résection de la clavicule.*

Le 31 décembre 1838, un jeune Égyptien âgé de quatorze ans, travaillant dans une fonderie, au Caire, est atteint par la décharge d'un canon chargé à poudre, qu'on mettait au feu pour le faire refondre. Le testicule gauche fut enlevé par le coup, le bras et l'épaule fracturés comminutivement avec d'effroyables désordres des parties molles. « La déplorable situation du malade, dit Gaetani, me décida à enlever le bras avec les chairs meurtries, mais à peine avais-je pris mon parti que, mettant la main sur l'omoplate, je reconnus qu'*il* était fracturé en plusieurs endroits. Cette circonstance, jointe à l'état des parties molles, me détermina... à pratiquer l'extirpation de toute l'omoplate et des muscles qui lui sont adhérents. J'effectuai avec promptitude et dextérité cette extirpation, séparant d'abord la clavicule de l'acromion, et disséquant ensuite avec beaucoup de soin la peau qui recouvrait encore l'angle inférieur de l'omoplate. L'omoplate étant enlevée, il me restait à faire la résection de l'extrémité acromiale de la clavicule... Une compresse pliée en quatre doubles fut placée entre les vaisseaux, les nerfs et la clavicule, et ce dernier os fut scié sans toucher aux parties essentielles situées au-dessous. Les téguments qui devaient recouvrir cette vaste plaie étaient déchirés et irréguliers, je retranchai ce qui était trop maltraité, et après les avoir affrontés de mon mieux, je les fixai au moyen de quelques points de suture, soutenus de bandelettes de fil, de compresses et finalement d'un

bandage. » Le premier pansement ne fut fait que le 4 janvier ; malgré une suppuration assez longue, il n'y eut pas de complications générales, et le 24 février la cicatrisation était complète.

(*Mémoires de l'Académie de médecine*, 1841, t. IX, p. 96.)

L'observation ne renferme pas d'autre détail important.

Le rapport à l'Académie, à l'occasion de ce fait, avait été présenté par Renoult, dans la séance du 30 juillet 1840. Aucune discussion ne suivit, aucun autre fait ne fut rapporté; Larrey ne prononça aucune parole à cette occasion.

L'année suivante, Larrey fit un rapport à l'Académie sur un cas de fracture de l'omoplate par un éclat d'obus suivi d'extraction d'une partie de cet os pratiquée par M. Trabers (1840-41, t. VI, p. 6). C'est probablement pour cela que le cas de Gaetani-bey lui a été attribué. Cette erreur a passé de statistique en statistique; nous la retrouvons dans les tableaux de Stephen Rogers, de Sydney Jones et dans les relevés de Gies. Ce dernier attribue même à Larrey trois faits d'extirpation complète de l'omoplate avec le membre supérieur, dont l'un est le même que celui de Gaetani à côté duquel il est placé dans la même statistique. Inutile d'ajouter que nous n'avons retrouvé aucune trace des deux autres faits dont l'auteur allemand ne donne du reste pas l'indication.

Otis néanmoins a signalé cette erreur qui montre combien peu, dans les travaux de ce genre même les plus sérieux, on se préoccupe de vérifier les faits en remontant à leur source.

Pour nous assurer d'ailleurs que Larrey n'avait pratiqué aucune opération de cette nature qui eût pu être confondue avec celle que fit Gaetani-bey, nous nous sommes adressé à M. le baron Larrey, qui voulut bien confirmer le résultat de nos recherches en nous communiquant en outre quelques indications qui nous ont été fort utiles et sur lesquelles nous aurons l'occasion de revenir dans la suite.

XLIe CAS. — **Winslow Lewis** (*de Boston*). — *Removal of the scapula and clavicle and a fragment of the arm.*

Ce cas ne nous est connu que par la mention que Stephen Rogers en fait dans ses relevés. Il est inscrit sous le n° 22 au tableau général des ablations de l'omoplate qui accompagne le travail en question. Voici tout ce que cet auteur nous en fait connaître :

N° 22 : Dr LEWIS, of Boston, 1845. Ablation de l'omoplate, de la clavicule et d'un reste du bras, pour une fracture comminutive de ces parties broyées par une machine. Mort peu de temps après l'opération. *Remarque :* le blessé aurait succombé à des lésions concomitantes graves plutôt qu'aux blessures du membre supérieur et de l'omoplate.

Il est également mentionné dans la statistique de Sydney Jones (*New-York med. Journ.*, 1869, vol. VIII, p. 436, n° 23) à titre de communication personnelle de l'auteur (*Statement by letter* of Dr Winslow Lewis, surgeon, etc.).

(*American Journal of the medical Sciences*, 1868, N. S., t. LVI, p. 368; n° 22.)

XLIIe CAS. — **Niepce**. — *Extirpation du bras, de la clavicule gauche et de l'omoplate gauche.*

« Il s'agit d'un homme âgé de trente-deux ans, qui avait eu le bras gauche arraché par l'engrenage d'une roue dans la scierie de marbres de Saint-Léger. L'humérus était broyé à sa partie supérieure et l'articulation largement ouverte, la clavicule et l'omoplate brisées en plusieurs fragments. M. Niepce procéda immédiatement, avec l'aide de MM. les docteurs Burdel (de Tramaye) et Bouchard (de Dompierre les Ormes), à l'extirpation complète de l'épaule.

Le malade guérit sans accident consécutif. L'opération a été pratiquée le 17 décembre 1860. »

(*Bulletins de l'Académie de médecine*, 1864-1865, vol. XXX, p. 723 : lecture ; commission MM. Larrey et Gosselin).

XLIIIe CAS. — **Vincent Jackson.** — *Amputation of the right arm at the shoulder-joint, with excision of the scapula.*

Samuel C., âgé de trente-cinq ans, est admis en décembre 1864 à *Wolverhampton general hospital ;* cet homme vient d'être tamponné par une machine du *Great Western Railway*, dont les roues lui ont passé sur le bras droit, le tampon l'ayant auparavant frappé dans la région du dos. Quoiqu'il eût perdu beaucoup de sang, il n'était pas trop anémié, il avait toute sa sensibilité et sa connaissance ; il avouait des habitudes d'intempérance.

Il y avait une fracture comminutive compliquée du bras et de l'avant-bras et, quoique la peau de l'épaule ne présentât pas de solution de continuité, il était certain que l'omoplate était brisée en plusieurs fragments. A 6 heures et demie du soir, après une consultation avec ses collègues, Jackson se résolut à désarticuler le bras et à agir avec l'omoplate suivant les indications qui résulteraient des constatations faites pendant l'opération.

La désarticulation de l'épaule fut faite aussi rapidement que possible, les vaisseaux furent liés, et le doigt, promené alors aux alentours de l'omoplate, fit reconnaître une fracture esquilleuse de cet os avec broiement de tous les muscles qui s'y inséraient. Le chirurgien se résolut aussitôt à pratiquer l'extirpation du scapulum. Une incision trans-

versale fut faite, partant du lambeau postérieur et longeant l'épine de l'omoplate jusqu'un peu en avant du bord spinal, le long duquel on pratiqua une deuxième incision perpendiculaire à la première. Les lambeaux ainsi délimités furent disséqués, puis on pratiqua l'extraction des fragments osseux en tenant constamment la pointe du couteau en rapport avec la surface de l'os. Le fragment supérieur, le plus considérable, fut enlevé en dernier lieu : il comprenait la fosse sus-épineuse et l'épine de l'omoplate ; pour le détacher on sectionna le col de l'acromion avec la scie et on laissa cette éminence osseuse dans la plaie, adhérente encore à l'extrémité de la clavicule. Quatre artères furent liées à mesure qu'elles étaient intéressées ; quelques sutures réunirent les angles des incisions. Le malade mourut le lendemain matin d'*exhaustion ;* l'autopsie ne fit reconnaître aucune autre lésion que celles trouvées pendant la vie.

L'auteur a laissé, de propos délibéré, l'acromion dans le moignon pour assurer le plus possible à l'épaule sa saillie normale. Personne avant lui n'avait eu recours à cet artifice. L'année suivante (juin 1865) sir William Fergusson, enlevant l'omoplate qui était le siège d'une vaste tumeur, épargna une portion de l'acromion « en partie parce que cette éminence n'était pas malade, en partie aussi parce qu'il pensait laisser ainsi une épaule meilleure pour la forme et pour la fonction ».

(*British medical Journal*, 1869, N. S., t. II, p. 322.)

XLIVe CAS. — **Patrick Heron Watson.** — *Amputation of the scapula, along with two-thirds of the clavicle and the remains of the arm.*

J. R..., âgé de treize ans, eut le bras gauche pris et arraché dans un engrenage de papeterie, le 27 mars 1869. Il n'y eut

pas d'hémorragie notable, bien que le moignon de l'épaule fût entièrement dépouillé des téguments, de telle sorte que toute la région deltoïdienne, celle de l'aisselle, la moitié de la région des pectoraux et de la clavicule, toute la région scapulaire postérieure, présentaient leurs muscles comme disséqués : la peau était décollée au delà de son arrachement à la distance d'un pouce ; celle qui correspondait aux parties dénudées pendait et était dilacérée par les dents de l'engrenage. Le bras était arraché et l'humérus brisé au niveau de l'insertion deltoïdienne, et l'artère humérale ainsi que les nerfs du plexus brachial pendaient à l'extrémité de ce moignon.

Convaincu qu'une plaie semblable n'arriverait pas à cicatrisation, Patrick H. Watson fit l'opération suivante :

Le patient étant endormi, il fit une incision cutanée parallèle à l'épine de l'omoplate ; celle-ci permit de découvrir toute la face postérieure du scapulum. Saisissant cet os par son angle inférieur, les insertions du trapèze, du rhomboïde et de l'angulaire furent d'abord coupées : il fallut lier les troncs ou les branches principales des artères scapulaires supérieure et postérieure ; puis le grand dentelé fut divisé près de son insertion au bord spinal de l'omoplate. Le malade, qui jusqu'alors avait été couché sur le côté droit, fut placé sur le dos ; la peau fut coupée le long de la clavicule, celle-ci fut sciée juste en dehors du ligament costo-claviculaire ; les muscles grand et petit pectoral furent divisés, et les vaisseaux axillaires mis à nu furent confiés à un assistant. Un simple coup de couteau suffit alors pour détacher l'omoplate et toutes les parties qui étaient encore en connexion avec elle : l'artère axillaire, les branches acromiales et thoraciques furent liées.

et le pansement antiseptique appliqué sur la réunion que l'on tenta d'établir entre les lèvres de la plaie cutanée.

Il y eut, bien entendu, désunion complète de toutes les sutures ; bien que les premiers jours se fussent passés sans réaction et sans douleur, une suppuration abondante s'établit et parut quelque temps épuiser le malade (12 au 18 avril). Le pansement antiseptique fut abandonné et remplacé par un pansement au sulfate de zinc : bientôt l'amélioration survint, et le malade était complètement guéri le soixante-treizième jour après l'accident (9 juin 1869).

Patrick H. Watson joint à cette observation plusieurs figures intéressantes et bien faites représentant le moignon d'arrachement du membre et le résultat de l'opération ; mais comme le dessinateur a négligé de renverser son dessin, c'est l'épaule droite et non l'épaule gauche qui s'y trouve constamment représentée. Nous aurons l'occasion de revenir à chaque instant sur cet article et principalement sur les considérations dont Patrick H. Watson fait suivre son observation. Malgré son peu d'étendue, ce travail est l'un des plus importants qui aient été publiés sur la matière, en raison des appréciations judicieuses qu'il renferme.

(*Lecture faite à la Société médico-chirurgicale d'Edinburg* le 7 juillet 1869. *Edinburg medical Journal*, 1869, vol. XV, p. 124.)

XLVe, XLVIe et XLVIIe cas. — Parise.

Premier fait. — « Un garçon de seize ans et demi, nommé Branswyck, a le bras droit et l'épaule broyés par un arbre de transmission dans une filature, le 26 août 1856. Les lésions s'étendent assez haut dans le triangle sus-claviculaire. On aperçoit le plexus brachial à nu et disséqué dans une notable étendue. L'extrémité externe de la clavicule fait une forte saillie à travers une ouverture cutanée

spéciale. L'omoplate, brisée, est enfoncée sous la paroi antérieure de l'aisselle, au milieu de larges lambeaux déchirés et contus. Je lie l'artère et la veine sous-clavière droites; j'enlève le bras, l'omoplate et la moitié externe de la clavicule. Les suites de l'opération furent très heureuses; la plaie suppura pendant deux mois. La cicatrisation ne fut retardée que pendant quelques jours par la formation d'un abcès sous le lambeau supérieur.

« J'ai revu de temps en temps cet opéré, il est devenu un homme très robuste, exerçant la profession de charbonnier. Il porte 50 kilogrammes de charbon avec la plus grande aisance. J'ai pu le retrouver et le faire photographier en 1882.

« Sur le moignon, on voit une cicatrice assez profonde, de la largeur d'un travers de doigt, d'une longueur de 12 centimètres et ayant une direction antéro-postérieure; la lèvre supérieure de la cicatrice est froncée fortement en deux ou trois points et peu mobile vers le point qui répond au centre de l'aisselle. Sur cette première cicatrice vient tomber perpendiculairement une cicatrice superficielle verticale. Ces deux cicatrices forment donc une sorte de T. En avant de la cicatrice verticale, qui a une longueur de 8 centimètres, on trouve la peau recouverte par une touffe de poils, et sous la peau on sent le coussinet graisseux de l'aisselle. Ces cicatrices, dans leur ensemble, ne sont pas adhérentes aux parties profondes sur lesquelles elles glissent facilement, sauf dans le point précédemment cité où existe une dépression profonde, dans laquelle on peut insinuer la première phalange de l'index.

« Dans ces mouvements de glissement on sent un frottement assez gros et rude au niveau de la partie postérieure

de la cicatrice transversale. C'est l'angle postéro-supérieur de l'omoplate, non encore ossifié au moment de l'opération, qui est resté adhérent à la face profonde du lambeau et a donné naissance à une végétation osseuse, large de 4 centimètres carrés. C'est cette plaque osseuse qui frotte avec bruit sur les côtes sous-jacentes, entraînée par l'insertion de l'angulaire de l'omoplate; ce qui reste de la clavicule s'est porté un peu en arrière et en haut. On peut voir et sentir les deux faisceaux du sterno-cléido-mastoïdien. Le blessé peut tenir la tête bien droite, sans inclinaison ni rotation.

« Ce malade, qui s'est adonné pendant longtemps à l'alcool, s'est suicidé au mois de mars 1885. »

Deuxième fait. — « La date ne peut pas être exactement précisée.

« Il s'agit d'un garçon de quatorze ans, dont le membre supérieur gauche fut saisi dans un engrenage. Le bras et l'épaule étaient broyés. C'était une large plaie contuse avec lambeaux, remontant jusqu'au-dessous de la clavicule, en avant et en arrière jusqu'à la partie inférieure du cou. Il existait des fractures esquilleuses de l'humérus et de l'omoplate. L'artère sous-clavière put être liée facilement; mais je cherchai vainement la veine au devant du scalène antérieur; elle avait été arrachée et s'était rétractée en dedans de ce muscle vers l'ouverture supérieure du thorax. Je ne pus la trouver et la lier, comme j'ai l'habitude de le faire. J'enlevai tout le membre supérieur, y compris l'omoplate en entier et plus de la moitié de la clavicule. J'utilisai les lambeaux en assez bon état, surtout en arrière et en haut, pour recouvrir la plaie.

« Tout alla bien pendant une huitaine de jours. Alors les signes ordinaires de l'infection purulente éclatèrent; le malade mourut le douzième jour.

« L'autopsie démontra l'existence d'une phlébite de la veine sous-clavière gauche, qui s'était propagée à travers le tronc veineux brachio-céphalique, jusque dans la veine cave supérieure. Ce qui restait de la veine sous-clavière était rempli de pus. L'inflammation se propageait jusqu'à la veine cave supérieure sous forme d'une fausse membrane dont l'extrémité, terminée en pointe, s'étendait jusqu'à la partie moyenne de la veine cave supérieure.

« Un décollement considérable avec suppuration s'étendait sous le rhomboïde et le trapèze jusqu'aux attaches de ces muscles à la colonne vertébrale. Enfin une lésion qui m'avait échappé pendant la vie, car elle ne se révélait par aucun signe, existait au niveau de la colonne cervicale. Les apophyses épineuses et les lames des cinquième et sixième vertèbres cervicales étaient fracturées, sans déchirure des méninges et sans lésions appréciables de la moelle. »

Troisième fait. — « Un homme de trente-cinq ans, robuste, avait été blessé en 1869 à peu près dans les mêmes conditions que le malade de l'observation précédente. Le bras gauche et le scapulum avaient été broyés dans un engrenage. Je lui enlevai le membre supérieur, plus de la moitié de la clavicule et la plus grande partie de l'omoplate. Je dis *la plus grande partie;* en effet, comme d'une part je trouvai le bord postérieur du scapulum intact dans toute sa hauteur, et comme d'autre part j'avais observé, dans le cas précédent, un large décollement suppuré allant jusqu'à la colonne vertébrale au-dessous des muscles

trapèze et rhomboïde, j'espérais, en gardant ce bord postérieur de l'omoplate dans une largeur d'*un travers de doigt*, et en respectant les attaches du grand dentelé, éviter à l'avenir ces décollements et ces suppurations. L'artère et la veine sous-clavières gauches furent liées.

« Le blessé succomba le huitième jour à une pneumonie traumatique.

« Il avait plusieurs côtes fracturées, dont deux avaient pénétré dans les poumons. On rencontra également à l'autopsie de ce blessé une fracture de la colonne vertébrale portant sur le corps de la cinquième vertèbre cervicale. Cette fracture était sans déplacement et ne s'accompagnait d'aucune lésion médullaire. Aucun décollement, aucune fusée purulente ne furent rencontrés entre l'omoplate et la ligne des apophyses épineuses. »

Voici la lettre dont le professeur de Lille accompagnait la communication qu'il avait bien voulu nous faire de ses observations : celles-ci ont été récemment publiées dans la thèse de M. Trévelot (1), à qui j'ai fait part des documents que j'avais réunis sur cette question de thérapeutique chirurgicale.

Lille, le 16 juillet 1883.

« Mon cher collègue,

« J'apprends que vous venez de pratiquer dans votre service « de la Charité l'amputation du membre supérieur avec abla- « tion simultanée du scapulum et d'une partie de la clavicule, « et que votre opéré est actuellement à peu près guéri. Je vous « félicite de ce succès et, suivant votre désir, je vais vous rap-

(1) H. Trévelot, *Quelques considérations sur l'amputation de l'omoplate avec résection de la clavicule dans les cas d'arrachement du membre supérieur* (Thèse inaug., Paris, 1885, p. 18 et suiv.).

« porter brièvement les opérations de même genre que j'ai eu « l'occasion d'exécuter depuis trente ans. Je ferai suivre leur « rapide énumération de quelques réflexions.

« Veuillez agréer, mon cher collègue, l'expression de mes « meilleurs sentiments. »

Le Dr J. Parise.

XLVIIIe cas. — **J.-J. Charles** (*de Belfast*). — *Case of avulsion of the right arm and scapula.*

Charles fut appelé, le 14 septembre 1870, à Tintagh près de Cookstown, pour un garçon de dix ans qui, le matin, avait eu la main prise dans un engrenage, et le membre supérieur presque arraché du tronc : au dire des assistants, l'hémorragie immédiate avait été considérable; le sujet était faible et refroidi, mais il souffrait peu.

Les téguments étaient arrachés au niveau de la poitrine et de la paroi antérieure de l'aisselle, laissant à découvert une plaie de plusieurs pouces, à la partie supérieure de laquelle faisait saillie l'extrémité acromiale de la clavicule; mais les parties molles de la région scapulaire postérieure étaient indemnes et même remarquablement sauves; elles seules maintenaient encore le membre attaché au tronc. Le tiers supérieur de l'humérus, toute l'omoplate avaient été arrachés, et les camarades du patient affirmaient que des fragments osseux jonchaient encore le sol de l'atelier. L'extrémité externe de la clavicule était détachée de ses connexions à l'omoplate; elle faisait saillie hors de la plaie : les vaisseaux et les nerfs de l'aisselle, arrachés, pendaient à une distance de 1 à 3 pouces de la première côte. Le muscle grand pectoral était à nu, comme disséqué, son insertion à la coulisse bicipitale de l'humérus était conservée;

ce qui restait du squelette du bras, de l'avant-bras et de la main était broyé.

Le patient fut chloroformisé, mais pas complètement ; on tailla un vaste lambeau aux dépens des parties molles de la région postérieure de l'épaule et de l'aisselle, et le membre fut séparé du tronc.

Les nerfs du plexus brachial furent coupés au ras, les vaisseaux axillaires, bien qu'obturés par l'arrachement, furent liés, l'extrémité externe de la clavicule fut sciée dans l'étendue d'un pouce. Des sutures fixèrent ensuite le lambeau postérieur sur la perte de substance, et l'on appliqua un pansement à l'eau froide, aucun antiseptique n'étant à portée.

Le blessé fut rapporté chez ses parents; on fit des lavages phéniqués sur la plaie. Le 18 septembre seulement, M. Charles le revit; l'état général était bon malgré une insomnie prolongée, la plaie était granuleuse ; un gonflement inflammatoire assez intense s'était produit autour d'elle, et les angles des lambeaux présentaient par places une coloration noire. Les sutures furent enlevées.

Charles ne revit plus le malade. Le médecin qui soignait ce dernier lui apprit bientôt sa guérison complète. L'observation ne renferme aucun renseignement sur l'état de la cicatrice.

(Communication à *the Ulster medical Society*, le 3 février 1872. *The Lancet*, 1872, vol. I, 17 février, p. 216).

XLIXe et L^e cas. — **Wheelhouse** et **Jessop**.

Mc Gill (1), dans une note annexée à son observation per-

(1) Mc Gill, *Note on a case of amputation of the arm with scapula and part of clavicle* (*British medical Journal*, 1880, t. II, p. 702).

sonnelle, rapporte, sans préciser les dates, qu'il a vu pratiquer quatre fois cette opération (l'amputation du bras avec l'omoplate et une partie de la clavicule), deux fois par sir William Fergusson, à King's College Hospital, pour des sarcomes de l'omoplate, une fois avec succès; une fois où la mort survint; deux fois sur de jeunes garçons pour des accidents, par M. Wheelhouse et par M. Jessop, à l'infirmerie de Leeds; les deux malades guérirent. Aucune autre indication et aucune date ne sont jointes à cette mention sommaire. Nous avons pu retrouver l'observation du cas de Jessop seulement : elle a été publiée dans le *British medical Journal.*

Primary amputation of upper extremity, including scapula and outer half of clavicle : entrance of air into subclavian vein; recovery (*under the care of* M. Jessop). Reported by M. A.-W.-M. Robson.

John Clark, âgé de quatorze ans, a eu le bras gauche pris et presque arraché par une roue d'engrenage le 28 avril 1873. Après avoir fait quelques pas, il est tombé sans connaissance dans les bras de ses camarades ; la perte immédiate de sang a été peu considérable.

Admis à l'infirmerie de Leeds, il est fort pâle, le pouls à peine sensible, la respiration pénible, les yeux clos, les pupilles dilatées; l'insensibilité est presque absolue, l'humérus droit est broyé entre le col anatomique et le col chirurgical; toutes les parties molles sont divisées à ce niveau, sauf une bande de peau de trois travers de doigt de large vers la région postérieure et externe de l'épaule. Les battements de l'artère sous-clavière peuvent être perçus près de la clavicule.

L'opération est pratiquée pendant la durée du shock. Anesthésie à l'éther; le pont de peau qui relie le membre supérieur au tronc est coupé ; tous les tissus placés en avant

de l'épaule, quoique fort délabrés, sont disséqués avec soin de manière à constituer un lambeau antérieur : l'articulation scapulo-humérale est ouverte et la tête humérale enlevée.

L'artère sous-clavière fut tordue au niveau de sa troisième portion. Il devint alors manifeste qu'il y aurait insuffisance des parties molles destinées à recouvrir la perte de substance, et l'on se décida à extirper l'omoplate, ce qui fut fait en en détachant la peau, et en coupant ses attaches supérieures. Le corps de l'os fut alors saisi de la main gauche pour mettre à découvert les insertions musculaires de la base (du bord spinal?) et pour pouvoir les couper d'avant en arrière. Pendant cet acte, deux sifflements bien distincts furent entendus ; ils étaient causés par l'entrée de l'air dans la veine sous-clavière. On exerça de suite une compression avec le doigt sur le vaisseau ouvert ; mais déjà l'opéré était livide et sans pouls ; on suspendit aussitôt l'administration du chloroforme, et sans perdre un instant, pendant que les aides faisaient la respiration artificielle, attiraient la langue, jetaient de l'eau froide sur le visage, l'opération fut achevée, le reste des attaches de l'omoplate fut divisé, et le tiers externe de la clavicule sectionné avec une cisaille.

Trois onces de sang seulement furent perdues ; trois artères, la sous-clavière comprise, avaient nécessité la torsion. On chercha à rapprocher autant que possible les bords de la plaie, mais il resta en un point une légère perte de substance ; enfin un pansement simple (non antiseptique) fut appliqué. Deux fois pendant l'opération, la situation du blessé avait été des plus critiques. Pendant plusieurs heures il fallut le laisser sur la table d'opération en cherchant à le remonter avec de l'alcool.

Les jours suivants il y eut de la fièvre et du délire, mais peu à peu la température diminua, le pouls se releva, les forces revinrent. Les angles des lambeaux, une notable partie de l'antérieur surtout, se nécrosèrent ; dès le 7 mai on put commencer à recouvrir la perte de substance avec des greffes épidermiques et bientôt elle fut cicatrisée. Le 8 mai, le blessé quittait l'hôpital, le 17 il était guéri complètement. Le 18 août, il tomba sur son côté blessé ; peu après il se déclara un abcès gros comme un œuf, qui fut ouvert le 20 août (deux jours après la chute) et qui renfermait du pus fétide et des bulles de gaz ; cet abcès guérit rapidement après incision.

Deux gravures sur bois représentent le malade vu de face et de côté, d'après des photographies prises le 21 juin, près de deux mois après l'opération.

(*British medical Journal*, 1874, t. I, 3 janvier, p. 12.)

LIe CAS. — **J. Lucas-Championnière.** — *Amputation du membre supérieur avec l'omoplate et la partie externe de la clavicule gauches, pour un arrachement du bras.*

Le 30 juin 1884, un mécanicien, âgé de trente-huit ans, en voulant passer une courroie autour d'une poulie ébréchée mue par un arbre de couche, eut la main gauche entraînée par cette courroie, le bras engagé et enroulé à son tour autour de l'arbre de transmission, et finalement arraché. Le blessé, qui n'avait pas perdu connaissance, fut transporté à l'hôpital Tenon, où il arriva non sans avoir perdu une assez grande quantité de sang.

A son entrée, M. Lucas-Championnière constate un arrachement du membre supérieur gauche au tiers supérieur.

La peau est détruite en avant jusqu'à la moitié gauche du thorax, mettant ainsi à nu le muscle grand pectoral; en haut et en avant la région de la clavicule est complètement dénudée, et en haut et en arrière la région de l'omoplate est dégarnie de sa peau dans sa moitié externe. Dans le creux axillaire, à la partie inférieure, la peau est conservée avec ses poils, mais elle est décollée sur une grande étendue, formant un angle dont le sommet arrive sous le bras.

La partie moyenne de l'humérus est dénudée et saillante au milieu des masses musculaires qui l'entourent; on voit qu'il y a eu éclatement de l'os par flexion forcée.

Le muscle biceps est pour ainsi dire dépouillé jusqu'à l'épaule, ainsi que tous les autres muscles des faces postérieure, externe et antérieure du bras. Ces muscles pendent autour de l'extrémité supérieure de l'humérus qui est restée solidement attachée par ses ligaments à la cavité glénoïde de l'omoplate, malgré la force considérable qu'il a fallu pour produire un tel délabrement.

Les vaisseaux sont de même disséqués et de plus étirés. L'artère humérale est allongée, mais oblitérée, et on en voit nettement les battements; aucune artériole ne donne, l'hémorragie a plutôt lieu en nappe.

Les nerfs sont aussi mis à nu, allongés et disséqués. Le nerf médian dépasse de plusieurs centimètres la masse musculaire.

Le blessé étant très déprimé, M. Lucas-Championnière remet à plus tard toute intervention chirurgicale : il se borne à lier l'extrémité de l'artère humérale, à sectionner les masses musculaires pendantes et les troncs nerveux; il saupoudre la plaie d'iodoforme et la recouvre d'un pansement phéniqué.

Les jours suivants ce pansement est renouvelé ; l'état général s'étant remonté peu à peu et le shock traumatique étant dissipé, le chirurgien procède le 4 juillet à l'opération suivante.

M. Championnière fait à la réunion du tiers interne et des deux tiers externes de la clavicule une incision longitudinale, afin de sectionner l'os, puis de faire la ligature de l'artère sous-clavière, immédiatement en dehors des muscles scalènes. La clavicule est dénudée avec soin et une plaque de cuivre est placée derrière l'os afin de protéger les parties molles contre l'action de la scie. La section de l'os étant faite, on coupe le muscle sous-clavier et l'on dénude la veine et l'artère sous-clavières qu'on lie séparément avec du catgut. Les nerfs du plexus brachial sont de même dénudés et coupés le plus haut possible. Les muscles pectoraux ayant été sectionnés, tout le moignon de l'épaule est alors renversé en dehors, de façon à être détaché du thorax avec tous les muscles.

Faisons remarquer de suite que la section de la clavicule et les ligatures préliminaires ont été des temps très laborieux de l'opération.

Au fur et à mesure que les muscles sont coupés en arrière, de nombreuses pinces hémostatiques sont mises en place sur les artérioles musculaires, qui donnent beaucoup de sang. Au moment où l'opérateur parvient au bord postérieur de l'omoplate, les difficultés sont assez grandes, la plaie étant très profonde ; les muscles sont alors détachés du peu de peau qui reste adhérente en arrière, puis tout le moignon est enlevé.

L'hémostase est assez longue à faire ; on la fait avec du catgut.

Un lavage très abondant avec la solution phéniquée forte est répété plusieurs fois.

Une incision en arrière, au niveau du point où se trouvait le bord postérieur de l'omoplate, est faite à la partie déclive afin de permettre un bon drainage.

On ferme la plaie par quelques points de suture profonds et de nombreux points superficiels ; tous sont faits avec des crins de Florence.

La peau de la région antérieure se réunit assez difficilement avec celle de la région postérieure malgré cette énorme perte de substance. La peau de l'aisselle, encore garnie de poils et qui a été conservée pour faciliter cette réunion, est en assez mauvais état, broyée en partie, et l'événement montra qu'elle était mortifiée sur ses bords.

Le drainage est fait très largement avec les drains fenêtrés en caoutchouc durci de M. Championnière.

Sur la face énorme de la plaie, les derniers lavages sont faits avec la solution de bichlorure de mercure à 1/1000e, afin d'éviter trop d'absorption d'acide phénique.

Le pansement est fait avec des gâteaux de charpie imprégnés de cette même solution, mais séparés par des couches d'iodoforme pulvérisé. Aussitôt après l'opération, le blessé était déprimé, refroidi, la respiration était lente ; on le laissa pendant deux heures sur la table d'opération, la tête basse. Le soir, il était un peu relevé et avait pu prendre un peu de nourriture liquide. Le lendemain la température était modérée, plus basse qu'avant l'opération (38°,5 au lieu de 39°) ; on ne changea rien au pansement, qui ne fut levé que le 6 juillet.

Ce jour et le suivant, il se manifesta du gonflement amenant de la tension de la suture, et un commencement de

suppuration avec un peu d'emphysème à la région thoracique antérieure. Il fallut supprimer les points de suture, la peau de la région axillaire s'étant en grande partie sphacélée. Le 8 s'éliminèrent quelques lambeaux de tissu cellulaire mortifié : un érythème assez intense des bords de la plaie, qui étaient en grande partie décollés, obligea de renoncer pour le pansement à l'emploi du sublimé et à le remplacer par l'acide phénique.

A partir du 10 juillet une amélioration notable se produisit; la plaie prit bon aspect, la suppuration se réduisit à quelques gouttes de pus. Le 30 juillet, la cicatrice se rétrécissait visiblement; l'opéré pouvait se lever et se promener dans la salle. Ce fut au niveau du point où l'extrémité du bout restant de la clavicule faisait saillie que la réparation fut le plus longue à se faire. Quand M. Lucas-Championnière revit ce malade, le 30 septembre, après une absence, il était complètement guéri.

M. Lucas-Championnière eut plusieurs fois l'occasion d'examiner son opéré. La cicatrice se rétractait de plus en plus de manière à ne plus mesurer que 7 à 8 centimètres de hauteur sur 3 à 4 de large. Elle était insensible, sans aucune adhérence; la clavicule ne formait aucune saillie sous la peau.

M. Collin construisit pour cet opéré un membre prothétique fort analogue à celui qu'il a fabriqué pour le sujet de l'observation XV; en voici la description. Cet appareil se compose d'une demi-camisole en toile du côté droit, remplacée du côté gauche par une espèce de cuirasse en cuir emboîtant tout le moignon de l'épaule et rendant au tronc sa forme normale. Ces deux parties sont réunies

par un lacet, ce qui permet au malade de faire blanchir lui-même la partie en toile.

Sur la portion en cuir s'adapte, par deux lanières fixées à sa partie supérieure, un bras qui ne diffère du membre artificiel décrit dans la XVe observation, que par la suppression du mécanisme un peu compliqué par lequel le pouce pouvait être écarté des doigts sans le secours de la main opposée.

Cet appareil a l'avantage, par son poids, de rétablir l'équilibre du sujet qui, sans cela, se trouve entraîné par le membre restant du côté droit. L'opéré apprécie lui-même ce grand avantage, car dès qu'il quitte son appareil pour une raison quelconque, il ne se sent plus en équilibre.

Grâce à cette prothèse, il peut encore du membre gauche remplir quelques fonctions utiles dans l'exercice de sa profession, comme de tenir un carnet ; le membre artificiel lui sert également pour manger et pour quelques autres menus usages.

Cette observation a d'abord été publiée dans la thèse de M. le Dr Trévelot (*Quelques considérations sur l'amputation de l'omoplate*, etc. Paris, 1885, p. 35) ; puis par M. Lucas-Championnière lui-même, dans la *Revue de chirurgie*, 1886, VIe année, n° 6, p. 529.

RÉSULTATS

Pour estimer la valeur d'une opération, il faut tenir compte non seulement de ses résultats immédiats, mais de ses résultats définitifs. Les premiers permettent d'évaluer le degré de gravité qu'elle présente : ce n'est que par la connaissance des seconds que l'on peut se faire une idée exacte de son utilité réelle.

La notion de gravité ou de bénignité relative qui s'attache à l'intervention chirurgicale ne doit d'ailleurs pas être uniquement fondée sur la proportion des succès opératoires et des cas suivis de mort. Il importe d'étudier, dans leurs détails, les faits heureux comme les faits malheureux, et de déterminer les causes qui ont eu quelque influence sur la terminaison observée dans chaque cas particulier. La considération des accidents survenus au cours de l'opération ou à sa suite est ici de première importance. En précisant les difficultés et les dangers que le chirurgien rencontre sur sa route, elle permet d'établir les moyens que l'on a de les prévenir ou de les combattre, et d'alléger ainsi les statistiques opératoires de complications qui pèsent sur elles et qui en assombrissent les résultats.

Reste à savoir si l'opération remplit le but pour lequel on la pratique : question aussitôt résolue lorsqu'il s'agit d'amputations motivées par des lésions traumatiques ou des affections de nature bénigne, mais à laquelle peut seule répondre l'étude des résultats éloignés de l'opération lors-

que celle-ci est dirigée contre des tumeurs malignes. La fréquence, la date d'apparition des récidives, doivent être déterminées dans la limite du possible, afin que l'on puisse juger de la proportion dans laquelle l'intervention chirurgicale prolonge l'existence du malade, et comparer le bénéfice qui en résulte avec le sacrifice qu'elle impose.

Enfin, dans les cas où la guérison définitive a été obtenue, il faut en dernier lieu constater la dégradation de la forme, la perte des fonctions qui résultent de la mutilation subie, et rechercher si les moyens dont la prothèse dispose permettent de dissimuler la première et d'atténuer la seconde dans une certaine limite.

Tels sont les aspects divers sous lesquels nous allons envisager les résultats de l'amputation du membre supérieur dans la contiguité du tronc.

I. — RÉSULTATS IMMÉDIATS DE L'OPÉRATION.

§ I

MORTALITÉ.

La mortalité qu'entraîne l'amputation totale du membre supérieur avec l'omoplate doit être envisagée à part pour les amputations pathologiques, et pour les amputations traumatiques ; parmi les premières il convient même de considérer isolément les amputations où le membre entier a été enlevé d'emblée, et celles où l'ablation de l'omoplate a été pratiquée quelque temps après la désarticulation de l'épaule (amputations pathologiques consécutives).

Amputations pathologiques d'emblée. — Les vingt-deux observations qui appartiennent à cette catégorie nous présentent dix-sept faits de guérison plus ou moins durable, et cinq cas où le malade a succombé aux suites de l'opération (deuxième fait de Fergusson, Mac Leod, Macnamara, Mac Gill, et Morisani). Dans ces cinq derniers cas où la mort est survenue quelques instants (Mac Leod), quatre heures (Morisani), vingt-quatre heures (Macnamara), deux jours (Fergusson) et six jours (Mac Gill) après l'opération, la terminaison fatale doit être attribuée à l'intervention chirurgicale.

Il nous faut pourtant faire observer qu'une de ces opérations avait été bien plus complexe et plus grave que l'amputation totale du membre supérieur, puisque celle-ci n'en avait été que le complément en quelque sorte, et que l'acte principal avait consisté dans l'extirpation d'un cancer du sein nécessitant une résection étendue de la paroi thoracique et l'ouverture large de la cavité pleurale correspondante. Il suffit de lire la relation de l'opération en question pour s'assurer, ce qui du reste ne surprendra personne, que ce fut à partir du moment où la cavité thoracique eut été intéressée, que l'état de la malade devint alarmant : celle-ci ne survécut que peu d'heures à l'opération. Le résultat d'une opération semblable ne saurait entrer en ligne de compte quand il s'agit d'apprécier la gravité de l'amputation interscapulo-thoracique.

Nous conservons donc un total de vingt et une opérations suivies dix-sept fois de survie, quatre fois de mort plus ou moins rapide ; ce qui nous donne pour l'amputation scapulo-thoracique du membre supérieur pratiquée d'emblée pour tumeurs ou pour lésions pathologiques, une mortalité d'un peu moins d'un cinquième (19,05 p. 100).

Amputations pathologiques consécutives. — Les cas où l'extirpation de l'omoplate avait été précédée à quelque temps de distance par la désarticulation du bras présentent la même relation numérique entre les opérations suivies de guérison et les opérations suivies de mort. Nous avons retrouvé l'indication de seize cas appartenant à cette catégorie ; ils ne nous donnent que trois morts dues à l'opération, dans les faits communiqués par Krakowitzer, Wood et d'Ambrosio. La mort survint, chez l'opéré de Wood, le jour même ; chez celui de Krakowitzer, sept jours,

onze jours chez celui de d'Ambrosio, après l'amputation.

L'égalité des résultats fournis par les amputations totales d'emblée et les amputations pathologiques consécutives, au point de vue de la mortalité dont elles sont suivies, est une exception au fait généralement observé, plus particulièrement établi pour la désarticulation coxo-fémorale, qu'une réamputation est moins grave que l'amputation pratiquée d'emblée à la même hauteur. Elle permet d'affirmer que l'ablation simultanée du bras n'ajoute guère de chances fatales à celles qu'entraîne la séparation de l'omoplate d'avec le tronc. On voit donc que le malade sur lequel il faut pratiquer l'amputation consécutive de l'omoplate quelque temps après la désarticulation de l'épaule encourt les mêmes risques que s'il allait subir l'amputation totale du membre supérieur avec l'omoplate, en plus de ceux auxquels il a été exposé par le fait de la désarticulation du bras.

Quoi qu'il en soit, l'amputation interscapulo-thoracique pratiquée pour cause pathologique, que le bras ait été préalablement désarticulé ou qu'il ne l'ait point été, donne sept cas de mort sur trente-sept opérations ; c'est-à-dire une mortalité d'un peu moins d'un cinquième.

Amputations traumatiques. — La proportion de la mortalité pour les amputations traumatiques est bien plus forte. Sur treize observations, nous en trouvons quatre où l'opération a été suivie de mort. Celle-ci survint sans date précise, mais probablement très tôt dans le cas de Winslow Lewis, le lendemain de l'opération dans le cas de Vincent Jackson, le huitième et le douzième jour dans les troisième et deuxième observations de Parise. Ainsi la mortalité pour cette catégorie de faits est de 4 pour 13, c'est-à-dire d'à

peu près un tiers. Nous pourrions dès à présent alléguer qu'elle ne représente pas la proportion des morts causées par l'opération ; que dans certains de ces cas malheureux, la terminaison fatale était sous la dépendance de lésions concomitantes et de la perturbation déterminée par l'accident; mais comme, en pareille circonstance, le chirurgien n'est pas libre de choisir à sa convenance, que force lui est d'accepter la situation du blessé telle qu'elle se présente au moment où l'urgence de l'intervention chirurgicale est reconnue, nous préférons conserver ces chiffres tels qu'ils sont et reconnaître que l'amputation scapulo-thoracique pour traumatisme est suivie d'une mortalité bien plus considérable que celle que l'on pratique pour une lésion pathologique.

Avant d'entrer plus avant dans l'étude des causes particulières de gravité de cette opération par l'examen des accidents qui l'ont accompagnée ou suivie, il nous faut réfuter une objection que l'on peut adresser à toute espèce de statistiques opératoires. On nous dira peut-être que nos relevés portent principalement sur les résultats favorables ; que les cas malheureux n'ont vraisemblablement été publiés que d'une manière plus incomplète, non seulement à cause de la tendance naturelle que l'on a de faire montre de ses succès, mais parce que la réussite d'une opération aussi considérable a dû paraître à ceux qui l'ont pratiquée pour la première fois sans en avoir entendu parler, un fait rare et curieux et bien plus extraordinaire que ne l'eût été la terminaison contraire. Nous ne pouvons affirmer que certains cas malheureux n'aient peut-être été passés sous silence, mais en nous appuyant sur les données que nous possédons avec certitude et d'une manière complète, voici

ce que nous pouvons répondre : Dans les hôpitaux de Paris, où une opération aussi peu commune ne saurait passer inaperçue, quatre opérations seulement de cette nature ont été pratiquées depuis 1882, par MM. Desprès, Verneuil, Lucas-Championnière et par moi, trois fois pour des tumeurs, une fois pour un arrachement du membre. Ces quatre opérations ont été suivies de succès, ou tout au moins de survie ; cette série de quatre faits sans insuccès répond à la proportion des cas favorables de notre statistique. Nous croyons donc pouvoir admettre que la mortalité de l'amputation scapulo-thoracique du membre supérieur pratiquée soit d'emblée, soit consécutivement à l'amputation du bras dans l'articulation scapulo-humérale, est pour les cas pathologiques d'environ un cinquième, et qu'elle est un peu plus considérable dans les amputations traumatiques. Nous allons voir, en étudiant les causes de la mort et les dangers de l'opération, que cette mortalité pourrait probablement être encore réduite et même dans de notables proportions.

Causes de la mort à la suite de l'amputation interscapulo-thoracique. — Parmi les cas d'*amputations totales d'emblée* qui ont déterminé la mort, nous avons dit qu'il convenait de mettre à part celui de Morisani, dans lequel, à l'ablation du membre, on avait ajouté l'ouverture large de la poitrine. La lecture de l'observation ne laisse aucun doute sur l'influence que l'entrée de l'air dans la plèvre et la rétraction du poumon eurent aussitôt sur l'état général de l'opérée : « L'ouverture du thorax ne laissa pas que de retentir sur l'état général..... Nous nous aperçûmes que la malade pâlissait, que le pouls devenait filiforme..... » L'opération dut

être achevée à la hâte ; on put remonter un peu les forces de l'opérée, mais quoique la perte de sang eût été minime, la dyspnée persista et la mort survint quatre heures après l'opération dans une syncope. L'amputation interscapulo-thoracique ne fut, dans ce cas, qu'un temps presqu'accessoire d'une de ces entreprises dont le succès seul peut justifier la témérité.

Trois des autres opérés sont morts le jour même ou le lendemain. L'un d'eux, celui de Kenneth M'Leod, succomba presque aussitôt après l'opération « par le choc opératoire, dit ce chirurgien, plutôt que par la perte de sang ou par le chloroforme. » La perte de sang avait pourtant été assez considérable, tant par la veine axillaire que par l'artère acromio-thoracique ; mais surtout il s'agissait d'un enfant de deux ans, épuisé par le développement rapide d'une énorme tumeur qui avait déterminé de la fièvre continuelle et un affaiblissement graduel des forces. Quoique l'opération fût absolument justifiée par la certitude de la terminaison qui ne pouvait manquer de survenir si on abandonnait la marche de l'affection à elle-même, il fallait, dans ces conditions d'âge et d'affaiblissement, s'attendre à une issue malheureuse.

Un opéré de Fergusson (le deuxième) succomba le lendemain de l'opération sans qu'on pût incriminer la perte de sang, qui fut de moins de 6 onces ; ici encore, ce fut au shock opératoire que la mort parut devoir être attribuée.

Dans le fait de Macnamara, l'opérée fut emportée par les suites de l'effrayante hémorragie qui accompagna l'opération, le chirurgien ayant cherché, mais en vain, à lier l'artère sous-clavière dans un premier temps de l'opération.

Ces trois observations sont donc autant d'exemples de

mort rapide, post-opératoire, produite par l'acte chirurgical lui-même et par les complications, perte de sang, ébranlement général, dont il s'était accompagné.

Le quatrième cas de mort survint six jours après l'opération; malgré des précautions antiseptiques rigoureuses, chez l'opérée de Mc Gill, la suppuration devint putride, une plaque de gangrène se montra sur les lambeaux, et la malade succomba. Cette mort, due à des accidents septiques, développés malgré l'emploi de la méthode antiseptique dans l'opération et les pansements, ne sera pas la seule que nous ayons à enregistrer. Nous nous bornons pour le moment à signaler le fait sans commentaire.

Des trois cas de mort qui se rapportent à l'*amputation pathologique consécutive*, l'un (Krakowitzer) survint le septième jour ; l'opéré mourut d'*exhaustion*, expression très vague et, qu'en l'absence de tous détails, l'on ne peut traduire que par le terme d'épuisement.

L'opérée de Wood mourut le jour même, du shock probablement ; elle ne put se relever, tels sont les termes de l'observation, bien qu'elle n'eût perdu que peu de sang.

Enfin, dans le cas de d'Ambrosio, la mort fut causée par l'infection purulente, ainsi que le montra l'autopsie.

En faisant donc abstraction du fait de Morisani, dans les sept cas qui se terminèrent par la mort, celle-ci fut causée deux fois par shock traumatique (M'Leod, Wood), dans un cas par la perte de sang (Macnamara), une fois par l'épuisement (Krakowitzer), deux fois au moins par des complications septiques, suppurations putrides (Mc Gill) et infection purulente (d'Ambrosio). Dans le cas de Fergusson la cause de la mort n'est pas indiquée.

Il est plus difficile de faire la part du *traumatisme* initial et celle de l'acte opératoire dans l'appréciation des causes de la mort survenue à la suite de l'amputation scapulo-thoracique pratiquée pour des arrachements ou des broiements du membre supérieur. Deux fois, l'accident seul a été incriminé par les chirurgiens. Ainsi, dans le cas de Lewis (de Boston), duquel nous ne savons d'ailleurs que très peu de chose, il est dit explicitement que le blessé succomba à des lésions concomitantes graves, plutôt qu'aux suites de l'ablation du membre supérieur et de l'omoplate. Des complications analogues amenèrent également la terminaison fatale dans le troisième cas de Parise. Le blessé en question succomba le huitième jour à une pneumonie traumatique ; il avait plusieurs côtes fracturées dont deux avaient pénétré dans le poumon ; il présentait en outre une fracture de la colonne vertébrale dans la région cervicale, à la vérité sans lésion apparente de la moelle.

Des deux autres sujets qui succombèrent à la suite de l'amputation traumatique, celui de Vincent Jackson mourut d'*exhaustion*, d'épuisement, le lendemain de l'opération : comme il est dit qu'au moment où celle-ci fut pratiquée il n'était pas très anémié, qu'il avait toute sa sensibilité et sa connaissance, il est probable qu'il faut rapporter sa mort au shock opératoire.

Le deuxième opéré de Parise succomba, le douzième jour après l'opération, à l'infection purulente attribuée par l'auteur à la suppuration profuse et à des décollements fort étendus qui s'étaient produits vers la région dorsale. Mais il faut observer qu'il existait en même temps une phlébite suppurative de la veine sous-clavière s'étendant jusqu'à la veine cave supérieure, et que l'on retrouva en

outre à l'autopsie une fracture des apophyses épineuses et des lames de deux vertèbres cervicales.

Si nous voulions ne pas tenir compte des deux premiers faits dans lesquels, outre la mutilation subie par le blessé, il existait des lésions traumatiques capables d'amener la mort, il ne nous resterait plus à envisager, au point de vue de la mortalité produite par l'opération, que onze observations, dont deux suivies de mort, ce qui nous donnerait une proportion d'un peu moins d'un cinquième pour les cas malheureux, rapport à peu près le même que celui que nous ont fourni les succès et les insuccès opératoires dans les amputations pathologiques. C'est donc ce chiffre que l'on peut considérer comme représentant exactement la mortalité soit pour les cas pathologiques, soit pour les cas traumatiques, en dehors, bien entendu, des complications indépendantes de la blessure qui a nécessité l'intervention.

L'examen que nous venons de faire des causes qui ont amené la terminaison fatale à la suite de l'amputation interscapulo-thoracique nous permet dès à présent d'affirmer que le pronostic de cette opération est en réalité plus favorable que le résultat des cas publiés jusqu'à présent ne l'indique et que la proportion de ses succès ne peut que s'accroître par la suite. C'est ce qui va ressortir plus nettement encore de l'étude détaillée des accidents et des complications qui se produisent au cours de cette opération ou qui en ont été la conséquence, et dont quelques-uns, grâce aux moyens dont nous disposons, peuvent désormais être prévus, évités ou combattus avec la certitude du succès.

§ II

ACCIDENTS OBSERVÉS AU COURS DE L'AMPUTATION INTERSCAPULO-THORACIQUE OU A LA SUITE DE CETTE OPÉRATION.

A. *Accidents immédiats.* — De ces accidents, l'*hémorragie* semblerait devoir être le plus redoutable et le plus fréquent. Non seulement, en effet, l'on est forcé d'intéresser le tronc artériel principal, artère axillaire ou sous-clavière, suivant le niveau de la section, presque toutes les branches de l'artère axillaire et un certain nombre de celles de la sous-clavière (scapulaire supérieure et scapulaire postérieure); mais à ces causes d'hémorragie artérielle, il faut ajouter les risques qui résultent de la présence des gros troncs veineux correspondants, et surtout du développement parfois énorme de tout l'élément vasculaire de la région, artères et veines, dont les troncs et les rameaux ont subi une augmentation de volume en rapport avec l'accroissement de la tumeur.

Cependant nous ne trouvons indiquée, dans presque toutes les observations détaillées, qu'une perte de sang assez faible, quelquefois insignifiante. Il n'est pas un seul des cas soit d'amputation traumatique, soit d'amputation de l'omoplate consécutive à la désarticulation de l'épaule, où l'écoulement sanguin ait été assez important pour constituer une complication véritable, et parmi les amputations totales d'emblée pour tumeurs, il n'y en a que trois où cet accident ait été relevé.

Dans l'observation de Kenneth M'Leod, malgré la ligature de l'artère axillaire, qui fut probablement faite trop

bas, il y eut une abondante hémorragie par la veine axillaire et par les vaisseaux acromio-thoraciques; pour l'arrêter, ce chirurgien dut pratiquer une sorte de ligature médiate en comprenant ces vaisseaux dans une anse de fil passée au travers de la peau. La perte de sang qu'avait éprouvée le petit opéré, âgé de deux ans seulement, ne fut pas étrangère à la rapidité avec laquelle la mort survint quelques instants après l'opération. Dans le cas de Macnamara, la mort fut également la conséquence de l'hémorragie : le chirurgien, embarrassé par la présence de veines dilatées qui traversaient le champ opératoire, ne put lier préalablement l'artère sous-clavière comme il avait résolu de le faire ; malgré le soin des aides, une effroyable hémorragie se produisit au moment où l'on achevait de détacher le membre du tronc, et la malade succomba le lendemain épuisée par la perte de sang qu'elle avait subie.

Le troisième exemple d'hémorragie survenue au cours de l'amputation est donné par l'observation de M. Ollier; ce chirurgien avait sectionné l'artère et la veine sous-clavières, entre deux ligatures, après avoir fait la résection préalable de la partie moyenne de la clavicule; il cherchait la cervicale transverse et la scapulaire postérieure pour anémier la partie postérieure de l'épaule, comme la ligature du tronc de la sous-clavière l'avait fait pour la partie antérieure, quand la ligature du bout périphérique de la sous-clavière se détacha et donna un jet abondant. Il fallut comprimer les artères qu'on n'avait plus le temps de découvrir et achever à la hâte l'opération; de larges anastomoses s'étaient établies dans la fosse sous-épineuse et à l'angle inférieur de l'omoplate entre les terminaisons de la scapulaire postérieure et les artères des régions voisines;

aussi fallut-il faire de nombreuses ligatures après avoir appliqué des pinces hémostatiques. La perte de sang qu'avait déterminée cette hémorragie ne parut pas retentir d'une manière durable sur l'état général du patient.

Dans le cas qui nous est propre, un écoulement sanguin abondant fut fourni par les anastomoses veineuses considérables qui entouraient la tumeur au moment où l'on détacha les parties molles qui la recouvraient en avant; l'artère et la veine sous-clavières avaient été liées au préalable; l'application de quelques pinces eut facilement raison de cette hémorragie.

Dans tous les autres cas où la description de l'opération est accompagnée de quelques détails, la quantité de sang perdue par les opérés paraît avoir été faible; elle est en général évaluée à quelques centaines de grammes à peine (6 onces, Fergusson; 3 onces, Lund, malgré la blessure involontaire de l'artère scapulaire supérieure); l'opéré de M. Verneuil ne perdit pas 200 grammes de sang; il en fut de même pour le mien, malgré le développement énorme que présentaient les veines superficielles qui rampaient à la surface de la tumeur.

L'absence d'hémorragie s'explique du reste fort aisément par la crainte même que les opérateurs ont eue de cette complication et par les soins qu'ils ont mis à la prévenir. Ceux-ci ont consisté d'abord dans la précaution de ne pratiquer la section des vaisseaux, artères et veines de quelque importance, qu'entre deux ligatures, jusqu'au moment où l'usage des pinces hémostatiques permit d'assurer d'une manière plus rapide et plus sûre encore l'hémostase provisoire au cours de l'opération; mais surtout on a senti la nécessité d'interrompre la circulation arté-

rielle du membre par la ligature préalable de l'artère; c'est pour n'avoir pu trouver ce vaisseau que Macnamara perdit son opérée, et il est probable que si M'Leod, au lieu de s'adresser à l'artère axillaire, eût placé le fil sur l'artère sous-clavière, il n'eût pas été troublé par l'hémorragie fournie par les vaisseaux acromio-thoraciques, dont il eut tant de peine à se rendre maître.

Malgré ces deux faits malheureux, l'on peut conclure de ce qui précède, qu'à part certaines circonstances exceptionnelles qui s'opposent à l'emploi des moyens que nous venons de citer, l'impossibilité par exemple où l'on peut se trouver de lier préalablement l'artère sous-clavière, la perte de sang n'est point un danger trop à craindre au cours de l'amputation totale du membre supérieur. Il ne faut pas moins faire observer que, grâce au moyen que nous venons d'indiquer, il sera toujours plus facile au chirurgien de prévenir l'hémorragie que de la combattre si elle venait à se produire.

Un accident redoutable, bien qu'on ait rarement l'occasion de l'observer, s'est présenté dans les amputations totales du membre supérieur avec une fréquence inusitée : c'est *l'entrée de l'air dans les veines,* dont nous avons pu relever quatre observations incontestables; l'une d'elles concerne un fait d'amputation totale d'emblée (Desprès), deux appartiennent à des amputations pathologiques consécutives (Mussey, d'Ambrosio), la dernière est relative à une amputation traumatique (Jessop). Des malades qui présentèrent cette grave complication, trois survécurent, un seul mourut, celui de d'Ambrosio; encore ne succomba-t-il pas aux conséquences immédiates de l'accident en question.

L'éventualité de l'entrée de l'air dans les veines au cours de la désarticulation interscapulo-thoracique pouvait d'ailleurs être prévue : la section des parties molles intéresse en général le tronc de la veine sous-clavière ou celui de la veine axillaire très haut, sur les confins de la zone dangereuse, et doit permettre l'accès de l'air dans la cavité béante de ces vaisseaux avec d'autant plus de facilité que, dans certains cas, ces veines ont acquis, par le fait du développement pathologique des parties, un volume beaucoup supérieur à leur calibre ordinaire; d'ailleurs la situation même du membre que l'on détache du tronc tend à produire la béance de ces conduits, dans lesquels, grâce à leur situation et à la disposition des plans fibreux qui les entourent, se fait sentir l'aspiration thoracique.

Nous ne saurions mieux faire que de reproduire ici la description de cet accident, telle qu'elle a été tracée par les chirurgiens mêmes qui l'ont observé :

« Au moment où Mussey voulut lier l'artère sous-clavière, un léger gargouillement se fit entendre, et les docteurs Olivier et Hoit, qui assistaient à l'opération, virent une bulle d'air pénétrer dans la veine sous-clavière. On met aussitôt un doigt sur le vaisseau, mais le malade est dans un état alarmant : il suffoque, le pouls est imperceptible et le cœur bat à peine, la face est baignée de sueur froide, les yeux sont convulsés et fixes, la connaissance est perdue. Peu à peu néanmoins ces symptômes alarmants se dissipèrent et le patient revint à la vie (*walked up*, *as from death*). »

Dans le cas de d'Ambrosio, l'amputation était déjà terminée :

« Il me restait, dit cet auteur, à enlever un gros lobe de la tumeur, celui qui se prolongeait sous les muscles pectoraux

et sous la clavicule; je le saisis avec les doigts et, par des coupes *prudentes,* je procédais à sa séparation, quand je perçus un bruit de *glou-glou* assez fort pour être entendu à distance, et qui m'annonçait l'entrée de l'air dans la veine axillaire. J'exerçai de suite une pression avec la main sur le fond de la plaie, à la place d'où était venu le bruit et où l'on voyait un peu d'écume, et je crus perdre la malade, qui en ce moment devint froide et pâle comme une morte. Quand je retirai ma main, le même bruit se répéta plus fort : l'opérée semblait devenue un cadavre. Je repris la compression digitale au même endroit; la malade fut placée dans l'inversion pour favoriser l'afflux du sang au cerveau; on l'enveloppa de draps brûlants, on excita sa muqueuse nasale avec de l'ammoniaque, et une ligature en masse ayant été rapidement passée au-dessus de ce qui restait de la tumeur, l'opération fut achevée à la hâte. »

Jusqu'à 9 heures du soir la malade resta entre la vie et la mort : hypothermie, algidité, respiration anxieuse, pouls presque insensible, pâleur extrême de la face; tous ces symptômes firent place alors à une agitation violente qui fut le prélude d'une réaction fébrile intense. L'opérée ayant succombé à l'infection purulente le treizième jour, on découvrit à l'autopsie une phlébite suppurée; les artères pulmonaires renfermaient d'innombrables grappes de micrococcus.

Dans le cas de Jessop (amputation traumatique), après avoir désarticulé l'épaule, le chirurgien venait de se convaincre de la nécessité d'enlever l'omoplate. « Le corps de l'os étant saisi de la main gauche, on s'occupait de sectionner les insertions musculaires du bord spinal, lorsque deux sifflements bien distincts furent entendus. Ils étaient

causés par l'entrée de l'air dans la veine sous-clavière; on exerça aussitôt une compression avec le doigt sur le vaisseau ouvert, mais déjà l'opéré était livide et sans pouls. On suspendit aussitôt l'administration du chloroforme et, sans perdre un instant, pendant que les aides établissaient la respiration artificielle, attiraient en avant la langue, jetaient de l'eau froide sur la figure, l'opération fut achevée. »

Chez l'opéré de M. Desprès les phénomènes furent à peu près les mêmes :

« La veine axillaire, enfouie au milieu d'une masse de ganglions dégénérés, est coupée avant d'avoir pu être liée; il se produit un léger sifflement indiquant l'entrée de l'air dans les veines, en même temps que le malade devient pâle, puis cyanosé, se couvre de sueur froide, est pris de syncope; mais cet état fâcheux ne tarde pas à disparaître et, après qu'on eut placé le malade la tête en bas, on vit la respiration reparaître. L'opération est alors terminée à la hâte; d'ailleurs, dès le premier sifflement faisant supposer l'entrée de l'air dans les veines, l'opérateur avait rapidement posé le doigt au fond de la plaie pour s'opposer à l'entrée d'une quantité trop considérable de gaz, et avait fait placer une forte ligature entourant non seulement la veine, mais aussi la masse ganglionnaire qui la masquait. »

De ce que la mort n'a pas été la conséquence immédiate de l'entrée de l'air dans la veine sous-clavière, il ne faudrait pas conclure que cet accident ait une gravité moindre que celle que l'on s'accorde à lui attribuer. Les phénomènes qui ont aussitôt suivi le sifflement ou le gargouillement caractéristique, l'état de mort apparente ou tout au moins imminente qui lui a succédé et qui a pu se prolonger pendant plusieurs heures, confirment ce que nous ont ap-

pris les descriptions classiques, et justifient les alarmes très vives qu'ont ressenties les chirurgiens qui se sont trouvés aux prises avec cette complication soudaine.

L'ensemble des symptômes est le même dans les quatre observations que nous avons reproduites : bruit de sifflement ou de *glou-glou,* unique ou répété, auquel succède aussitôt un état syncopal avec suspension momentanée de l'action cardiaque et de la respiration. Dans un cas, ainsi qu'on vient de le voir, les assistants de Mussey ont pu voir une bulle d'air s'engager dans la veine sous-clavière : chez l'opérée de d'Ambrosio il existait une sorte d'écume sanglante au fond de la plaie ; le bruit même qui révélait l'aspiration de l'air avait été unique dans les cas de Mussey et de Desprès ; il fut entendu à deux reprises par Jessop et d'Ambrosio : ce fut au moment où ce dernier enlevait le doigt avec lequel il comprimait la plaie pour éviter le retour de l'accident qui venait de se produire, qu'un nouveau bruit, semblable au premier, indiqua qu'une nouvelle dose d'air venait de s'introduire dans la veine.

L'état alarmant de l'opéré parut se dissiper presque aussitôt dans le cas de M. Desprès, grâce à la précaution qui fut prise de placer le malade la tête en bas : il fallut plus de temps pour que les accidents disparussent chez les opérés de Jessop et de Mussey ; pour ce dernier surtout les craintes durent être bien vives et elles se sont traduites par l'énergique expression dont s'est servi le chirurgien pour décrire la résurrection de son malade. Enfin l'opérée de d'Ambrosio resta toute la journée dans un état voisin de la mort. Elle se releva pour succomber quelques jours plus tard à l'infection purulente, et l'on peut se demander si la pénétration de l'air dans la veine axillaire ne fut pas la cause première de

la phlébite septique qui se développa et qui devint l'origine des foyers métastatiques multiples qui furent retrouvés à l'autopsie.

L'ouverture qui avait favorisé l'entrée de l'air dans les veines siégeait sur la veine sous-clavière dans trois de ces faits : dans celui de d'Ambrosio elle intéressait la veine axillaire. La blessure avait été produite au moment où Mussey cherchait à lier l'artère sous-clavière ; dans le cas de M. Desprès, la veine sous-clavière, qui n'avait pu être trouvée, comprise comme elle l'était dans une masse ganglionnaire, fut coupée à l'improviste. Jessop attirait à lui l'omoplate pour achever de la séparer du tronc en coupant ses attaches « à la base » (probablement les insertions musculaires du bord spinal) quand l'accident se produisit. Enfin, chez la malade de d'Ambrosio, la complication survint au moment où ce chirurgien, après avoir presque achevé l'opération, cherchait à enlever un prolongement de la tumeur qui s'avançait sous les muscles pectoraux. On remarquera que dans ces quatre cas bien différents en apparence, en même temps que la lésion du vaisseau sanguin était produite, une traction a dû être exercée sur ses parois et maintenir ainsi béante l'ouverture qui y avait été pratiquée.

Quand un pareil accident se produit, le premier mouvement du chirurgien doit être de comprimer avec le doigt le point où l'on suppose que le vaisseau a été blessé, pour éviter tout d'abord l'accès, dans sa cavité, d'une nouvelle quantité d'air : telle fut aussi la manœuvre à laquelle les chirurgiens à qui sont dus ces exemples ont eu recours à la hâte; ce qui survint chez l'opérée de d'Ambrosio nous montre de plus que cette compression doit être soutenue jusqu'au moment où la continuité de la veine peut être interrompue par une

ligature rapidement faite au-dessus de sa blessure. Il ne nous paraît pas moins nécessaire de relâcher les tractions que l'on exerçait soit sur le membre, soit sur les parties de la tumeur qui restent à énucléer, tractions dont l'effet pourrait annuler celui de la compression, et d'achever l'opération au plus vite, comme cela a été fait dans les quatre cas précités.

Quant aux moyens que l'on a de parer aux accidents eux-mêmes qui se sont déclarés, ce sont, outre l'action des stimulants dont l'efficacité doit être bien restreinte en présence d'un danger si pressant, l'inversion de l'opéré que l'on place la tête en bas, et la respiration artificielle. On a vu que ces manœuvres n'avaient pas été sans influence sur la restauration des fonctions chez quelques-uns des sujets atteints de cette complication. La stimulation électrique du nerf pneumogastrique ou du diaphragme, l'enroulement élastique des membres avec la bande d'Esmarch, pourraient également être mis à profit, car il ne faut pas oublier qu'en pareil cas les causes de syncope et de collapsus sont complexes, et que l'action prolongée du chloroforme, l'anémie et la commotion nerveuse peuvent avoir préparé la catastrophe subite que l'entrée de l'air dans les veines menace de déterminer.

Mais ce qui ressort de la manière la plus évidente et la plus claire de la considération de ces faits, c'est la certitude qu'il n'est besoin d'appuyer sur aucune espèce d'autres preuves, que l'accident en question n'eût pu se produire si dans le premier temps de l'opération on eût, comme nous le recommanderons dans la suite, arrêté le cours du sang dans la veine sous-clavière par une ligature portée sur ce vaisseau. Nous ne voulons pas anticiper sur ce que nous

avons à dire de ce temps préalable de l'opération qui met aussi sûrement le malade à l'abri de l'entrée de l'air dans les veines que la ligature préalable de l'artère sous-clavière le protège contre l'hémorragie immédiate au cours de l'opération ; il doit suffire pour le moment d'en avoir établi l'absolue nécessité fondée sur la connaissance des accidents que seule elle peut prévenir.

Par un mécanisme et dans des conditions toutes différentes, l'*arrêt de la respiration* et la *syncope* ont pu survenir au cours de l'opération ; mais c'est à peine s'il convient de relever ici cet incident qui se présenta chez la malade à laquelle Morisani fit subir l'effroyable mutilation que l'on sait. Il venait, après avoir désarticulé le membre supérieur et l'omoplate, pour un cancer du sein adhérent à la paroi thoracique et ayant envahi l'aisselle, de réséquer plusieurs centimètres des deuxième, troisième et quatrième côtes, ouvrant ainsi largement la cavité thoracique, quand il s'aperçut que la malade pâlissait, que le pouls devenait insensible ; les soins qui furent aussitôt prodigués à l'opérée lui firent reprendre ses sens, mais elle resta si faible qu'on dut renoncer à la transporter dans son lit et qu'elle fut enlevée quatre heures après par une nouvelle syncope sur la table même où elle avait été opérée. Personne ne songera assurément à rendre l'amputation interscapulo-thoracique responsable ni de la terminaison fatale ni de la syncope qui en fut le précurseur.

La dernière des complications immédiates qui nous reste à envisager se trouve notée dans un assez grand nombre d'observations : c'est le *shock opératoire*. Quelles que soient les critiques d'ailleurs très fondées que l'on ait dans ces

derniers temps adressées à ce terme peu défini et qui paraît répondre à des causes très diverses, seul il nous semble capable de désigner l'atteinte profonde et subite portée à la vitalité et l'état de dépression où se trouve brusquement jeté le malade, état qui n'est suffisamment expliqué ni par la perte du sang, faible dans certains cas où cette dépression est des plus accusées, ni par l'action des agents anesthésiques qui peut souvent être prolongée bien au delà sans aucun inconvénient, ni par l'entrée de l'air dans les veines, puisque nous mettons les faits où celle-ci a été notée soigneusement à part, ni par la lésion directe de l'appareil respiratoire.

L'expression de shock est, nous le reconnaissons, mal définie et d'une interprétation physiologique plus obscure encore, mais elle nous paraît devoir être ici conservée non seulement parce qu'elle se trouve relatée dans les observations et que nous ne saurions en proposer une autre sans substituer notre interprétation à celle de leurs auteurs, mais parce que le sens clinique de ce mot est nettement établi et facile à saisir. Les faits eux-mêmes nous montrent, en effet, qu'une mutilation étendue peut déprimer les forces au point de mettre l'opéré dans un état voisin de la mort, ou conduire à la mort elle-même par cette chute rapide à laquelle on a donné le nom expressif de *collapsus*, et cela sans que la cause de la mort puisse actuellement être expliquée par un accident lié à l'opération ou par une lésion anatomique.

Cette dépression n'est pas la conséquence obligée, elle ne paraît même pas être la suite ordinaire de l'amputation interscapulo-thoracique. Dans les amputations totales d'emblée même, le shock opératoire n'a pas toujours été observé. Ainsi, chez notre opéré, il n'y eut ni abaissement de la température ni modification alarmante du pouls et de l'état

apparent des forces, et dès qu'il fut sorti de l'état d'insensibilité où l'avait plongé le chloroforme, nous pûmes être rassuré sur les suites immédiates de l'opération.

L'opéré de M. Verneuil, quoiqu'il n'eût perdu que peu de sang, se présenta pendant la première journée dans un état d'affaiblissement qui, sans être alarmant, nécessita l'emploi d'injections sous-cutanées d'éther; la température était tombée à 36°; mais dès le soir elle revenait à son chiffre normal ; on peut admettre qu'il y eut dans ce cas un léger degré de shock traumatique.

Un seul mot, dans l'opération de Lund, signale cette complication, mais il est suffisamment explicite : « Le malade, dit l'auteur, « se remit du shock qui avait été violent; » la perte de sang, au cours de l'opération, n'avait pas excédé 3 onces.

Ce fut probablement au shock traumatique que succomba le deuxième opéré de Fergusson (1867); il n'avait perdu que 6 onces de sang; il mourut néanmoins deux jours après l'opération. L'absence de tout détail sur les accidents terminaux qui signalèrent ce cas nous oblige à ne présenter cette interprétation que comme une hypothèse.

Enfin l'enfant de deux ans sur lequel Kenneth M'Leod pratiqua l'extirpation totale du membre supérieur pour une énorme tumeur du bras succomba aussitôt après l'opération « bien plutôt par le choc opératoire que par la perte de sang ou le chloroforme ». Il faut faire observer néanmoins que la veine axillaire et l'artère acromio-thoracique avaient donné une assez forte hémorragie, qui avait été promptement arrêtée par la ligature médiate de ces vaisseaux.

Le shock traumatique est indiqué deux fois comme une complication grave de l'amputation de l'omoplate prati-

quée consécutivement à la désarticulation de l'épaule.

Quoique la malade de Jeafferson n'eût perdu que fort peu de sang, le shock opératoire fut tel qu'on craignit de la perdre ; elle se remit bientôt et guérit en moins d'un mois.

Wood fut moins heureux : la compression de l'artère sous-clavière avait prévenu tout écoulement sanguin notable et son opérée paraissait avoir supporté parfaitement l'amputation ; mais elle ne put se relever et elle mourut dans la soirée.

Parmi les malades qui ont subi l'amputation interscapulo-thoracique pour des lésions traumatiques de l'extrémité supérieure, le plus grand nombre, au moment de l'opération, étaient dans un état de dépression causé par l'arrachement ou le broiement du membre, et à la production duquel avaient également concouru la perte de sang et l'ébranlement nerveux qu'ils avaient subi. Comme l'opération, dans presque tous les cas sur lesquels nous avons des données positives, a suivi l'accident d'aussi près que possible, il est impossible de faire le départ de ce qui revient au traumatisme accidentel ou au traumatisme opératoire dans les phénomènes de shock qui ont été notés à la suite de l'amputation. Dans le cas de M. Lucas-Championnière seulement, le blessé étant, après l'accident, dans un état de dépression très marquée, l'intervention fut reculée jusqu'au cinquième jour. Le shock opératoire fut cependant assez intense, quoique l'opéré eût perdu peu de sang : aussitôt après l'opération, le blessé était déprimé, refroidi ; la respiration était lente ; on le laissa pendant deux heures sur la table d'opération la tête basse. Le soir il s'était un peu relevé et il avait pu prendre un peu de nourriture liquide. Le lendemain la température était modérée et encore plus basse qu'avant l'opération.

Le shock opératoire mérite donc d'être pris en sérieuse considération, surtout lorsqu'il vient s'ajouter immédiatement à la commotion et aux effets de la perte de sang résultant de la blessure dans les cas d'amputation traumatique. Dans le cas de Winslow Lewis, de Boston, où les lésions concomitantes graves existaient en même temps qu'un broiement de l'omoplate et de la clavicule, dans celui de Vincent Jackson, dont le malade, écrasé par les roues d'un wagon après avoir été tamponné, avait perdu une notable quantité de sang, personne ne s'étonnera que la mort soit survenue peu de temps après l'opération. Bien que d'autres chirurgiens, forcés d'agir dans les mêmes circonstances, aient été plus heureux, l'acte chirurgical entrepris dans de semblables conditions présente évidemment des chances moins favorables. Nous dirons, en appréciant les indications de l'opération, qu'en pareil cas il serait préférable d'attendre, comme le fit M. Lucas-Championnière, que le shock traumatique se fût dissipé. Mais en présence des désordres qui nécessitent l'amputation totale du membre, il n'est pas toujours possible de différer l'intervention, et l'on doit se résoudre parfois à faire subir au blessé les chances défavorables que présente la mutilation chirurgicale venant s'ajouter à la mutilation produite par l'accident.

B. *Accidents consécutifs et complications postopératoires.* — La réaction inflammatoire consécutive à l'opération paraît avoir été le plus souvent assez modérée ; pourtant, dans tous les cas dont l'observation complète a été publiée en entier, il y eut plus ou moins de suppuration, et la réunion par première intention, quand elle fut tentée,

échoua ou ne réussit que partiellement. La suppuration paraît avoir été plus abondante en général dans les cas d'amputation traumatique que dans ceux d'amputation pathologique ; elle a été parfois accompagnée d'une gangrène partielle des lambeaux. Celle-ci, dans certains cas, était imputable aux délabrements produits par l'accident qui avait motivé l'opération (observations de Jessop et de Lucas-Championnière) ; mais dans les amputations de cause pathologique, dans les cas de Mc Gill et d'Ollier par exemple, elle doit être attribuée à l'opération elle-même. Certaines particularités inhérentes à cette dernière peuvent expliquer la production de cette complication : dans le fait d'Ollier où, du reste, la perte de substance résultant de la mortification était peu étendue, il avait été nécessaire, pour recouvrir la plaie, de disséquer et de relever un vaste lambeau comprenant la peau de l'aisselle et de la face interne du bras, lambeau qui était évidemment dans des conditions de nutrition et de vitalité très défectueuses.

Des accès fébriles, des phénomènes d'infection septique, furent parfois observés au cours de la suppuration. L'opéré de M. Verneuil eut à plusieurs reprises des températures élevées qu'on attribua à un certain degré d'infection de la plaie ; dans plusieurs observations il est expressément noté (Patrick Heron Watson, Ollier, etc.) que l'abondance et la prolongation de la suppuration parurent, pendant quelque temps, épuiser le malade. Enfin des accidents positifs de septicémie et d'infection purulente survinrent dans les cas de Mc Gill, de Parise, de d'Ambrosio. Mais sans qu'il soit même besoin d'invoquer ces complications ultimes, la réaction fébrile et l'établissement de la suppuration, venant s'ajouter à l'ébranlement général et à

l'affaiblissement produits par l'opération, ont pu déterminer la mort : c'est ainsi probablement que succomba le malade de Krakowitzer qui mourut d'*exhaustion* le septième jour.

Le pansement antiseptique n'aurait pas toujours suffi, paraît-il, à modérer la suppuration et à prévenir les accidents infectieux : nous citerons à ce point de vue les cas de Mac Gill et de d'Ambrosio, où, malgré son emploi, la mort survint par septicémie ou par infection purulente : Patrick H. Watson accuse même le pansement phéniqué d'avoir favorisé chez son opéré la désunion des sutures et l'abondante suppuration qui s'établit à la suite. Quelle que soit la déférence avec laquelle on doive accueillir l'opinion de cet éminent chirurgien, il faut reconnaître que sa tentative de réunir par la suture des lambeaux de peau déchirés, contus et décollés au loin des parties profondes, ne pouvait guère être suivie de succès, et l'on devait s'attendre à ce que cet essai de réunion fût plus propre à retarder la guérison qu'à la favoriser.

Nous n'avons que peu de renseignements sur le cas de Mac Gill, où une gangrène septique se déclara et détermina la mort ; l'observation relate seulement que des précautions antiseptiques rigoureuses avaient été prises. Quant aux accidents de phlébite axillaire et d'infection purulente qui survinrent chez l'opérée de d'Ambrosio, il nous paraît légitime d'en attribuer l'origine à l'entrée de l'air dans les veines qui, pendant l'opération, avait mis la malade à deux doigts de sa perte ; aucun agent antiseptique n'eût été capable de lutter contre une inoculation produite dans de telles conditions.

L'efficacité de la méthode antiseptique est d'ailleurs une

vérité trop éclatante pour qu'elle puisse être infirmée par quelques faits isolés, d'autant que son application, même entre les mains des chirurgiens les plus exercés, peut être parfois défectueuse. Le résultat des récentes opérations d'extirpation du membre supérieur pratiquées en France dans de grands centres hospitaliers par MM. Verneuil, Ollier, Lucas-Championnière et par nous, montre suffisamment que si les précautions listériennes ne peuvent répondre d'une guérison obtenue sans suppuration, elles préviennent d'une manière presque absolue les complications qui pourraient résulter de la suppuration elle-même, et qu'elles sont une garantie très sure contre la septicémie et l'infection purulente. Le succès obtenu par M. Desprès en dehors des règles de la méthode antiseptique, et ceux qu'ont remportés d'autres chirurgiens à une époque où elle était encore inconnue, ne prouvent qu'une chose, à cet égard : c'est que le danger d'infection septique est peut-être moindre pour l'amputation du membre supérieur dans la contiguité du tronc qu'à la suite de la plupart des grandes amputations.

Il suffit de considérer la vaste plaie que détermine l'opération pour concevoir qu'elle ne prête que fort peu à des accidents de cette nature. La large surface convexe que présente la paroi thoracique mise à nu ne comprend aucune anfractuosité où puisse s'accumuler la suppuration; celle-ci trouve une issue facile vers les parties déclives, que la plaie soit laissée ouverte ou qu'on l'ait fermée en assurant l'écoulement des liquides par le drainage. La surface de section de la clavicule, les vaisseaux veineux importants, se trouvent situés vers la partie supérieure de la plaie, en un point où l'accumulation et par conséquent la

rétention de pus ne peuvent exister. Seules les régions postérieures correspondant à la division des insertions musculaires qui se font au bord spinal de l'omoplate prêtent dans une certaine mesure à la production de fusées purulentes ; c'est de là, dans une des observations de Parise, qu'est partie l'infection purulente : aussi ce chirurgien a-t-il proposé, pour éviter l'ouverture de ces interstices musculaires, de conserver, lorsque c'était possible, une lame osseuse étroite de ce bord et de ménager de la sorte les insertions des muscles angulaire de l'omoplate, rhomboïde et grand dentelé. C'est par un artifice un peu différent que Rigaud s'est proposé d'arriver au même résultat, lorsqu'il a donné le précepte, au lieu d'inciser les muscles qui prennent attache au bord spinal de l'omoplate, de les désinsérer seulement avec une rugine, en conservant ainsi la continuité établie par le périoste entre le rhomboïde et le grand dentelé. Nous aurons plus tard à déterminer la valeur de ces modifications du manuel opératoire; disons dès à présent que le danger qu'elles ont pour but d'écarter nous semble avoir été exagéré, et qu'un drainage bien fait, joint à des précautions antiseptiques rigoureuses, devra presque toujours suffire à l'éloigner.

Certaines complications postopératoires que l'on s'attendrait presque à rencontrer, les hémorragies secondaires, la propagation de l'inflammation et de la suppuration par voisinage à la cavité pleurale ou au médiastin, ne se trouvent mentionnées dans aucune observation.

Le seul incident que nous ayons à relever parmi les phénomènes consécutifs à l'opération est le retour assez fréquent de petites poussées inflammatoires qui dans certains cas ont retardé la guérison (Berger, Bérenger-Féraud), et

la persistance de trajets fistuleux qui dans bon nombre d'observations ont mis des mois entiers à se fermer.

La guérison en général a pu être obtenue dans un temps assez court, si l'on doit la considérer comme acquise à partir du moment où l'opéré ne court plus aucun danger et où il peut quitter le lit. Trois, quatre ou cinq semaines au plus ont suffi pour amener la plaie à une cicatrisation presque complète, et souvent dès les premiers jours on pouvait considérer le succès comme certain. Mais dans bon nombre de cas quelques trajets fistuleux ont continué pendant plusieurs mois encore à fournir une suppuration plus ou moins abondante ; ces fistules ne se fermèrent que le huitième mois après l'opération dans le cas de Bérenger-Féraud, le septième dans celui d'Ollier, le troisième dans celui de M. Lucas-Championnière et dans plusieurs autres. Dans notre observation personnelle, un orifice fistuleux persistait encore au bout de six mois ; il se ferma dès qu'on l'eut incisé et qu'on en eut retiré un tube à drainage qui s'y était perdu et dont la présence entretenait la suppuration.

La ligature portée sur l'artère sous-clavière fut très longue à se détacher chez l'opéré de M. Ollier : le fil ne tomba que six mois après l'opération, alors que la plaie était depuis longtemps cicatrisée.

Notons, en dernier lieu, que dans le cas de M. Desprès l'extrémité externe du fragment claviculaire vint percer la peau qui la recouvrait ; la cicatrisation de cette plaie retarda l'époque de la guérison, qui ne fut complète que le soixante-troisième jour. Pareil incident menaça de se produire dans le cas qui nous est propre, mais on put y obvier en évitant avec soin que les pansements ne vinssent comprimer le point des téguments qui se trouvait compromis.

Ainsi l'examen des faits connus nous amène à considérer l'amputation du membre supérieur dans la contiguité du tronc comme une opération au cours de laquelle les accidents sont peu fréquents, dont les complications postopératoires sont plus rares encore.

Parmi les premiers, l'hémorragie peut être prévenue par la ligature préalable du tronc de l'artère sous-clavière, et l'hémostase complétée par l'établissement de pinces hémostatiques sur les branches artérielles de second ordre que l'on sectionne. L'on peut se mettre à l'abri de l'entrée de l'air dans les gros troncs veineux par la ligature préalable de la veine sous-clavière : cet accident, d'ailleurs, contre lequel on possède une ressource aussi sûre que d'une exécution facile, n'a jamais déterminé la mort. La dépression elle-même qui résulte de la perte de sang, de l'action prolongée des anesthésiques et surtout de l'ébranlement inséparable d'une telle opération, bien qu'elle présente une réelle gravité chez des sujets affaiblis par un shock traumatique récent et considérable ou épuisés par de longues souffrances, paraît moins à craindre qu'on ne pourrait le croire tout d'abord en considérant l'atteinte brutale que doit causer à l'économie une mutilation aussi considérable.

Quant aux complications secondaires, presque toutes dépendent de la suppuration et des altérations septiques qui peuvent se développer à sa faveur, et il nous est permis d'affirmer que les ressources dont la chirurgie dispose actuellement les rendront tout au moins infiniment rares.

Il faut, bien entendu, faire la part des difficultés et des dangers inhérents à certains cas particuliers : nul doute que l'opération ne soit plus grave lorsqu'on est obligé de la

pratiquer d'urgence sur un blessé qui est encore sous le coup du shock traumatique, sur un enfant, sur un sujet arrivé aux dernières limites de l'épuisement. Certaines particularités inhérentes à l'affection même qui réclame l'intervention du chirurgien, le volume, la vascularité de la tumeur, son siège, peuvent mettre un obstacle à l'accomplissement régulier de quelques-uns des temps les plus essentiels de l'opération, à la ligature préalable des gros vaisseaux, par exemple : ces conditions et d'autres encore doivent entrer en ligne de compte dans l'appréciation du pronostic que comporte l'amputation dans tel ou tel cas donné.

Il n'en reste pas moins acquis, en envisageant les faits dans leur ensemble, que l'amputation du membre supérieur dans la contiguité du tronc se présente comme une opération peu grave, dont la mortalité générale ne dépasse pas le cinquième des cas, et dont les résultats pourront être plus favorables encore lorsque son manuel opératoire sera mieux réglé, plus connu, et qu'à la sécurité plus grande qui résultera des perfectionnements apportés à son exécution l'on joindra le bénéfice que donne l'application rigoureuse de la méthode antiseptique.

II. — RÉSULTATS ÉLOIGNÉS DE L'OPÉRATION.

§ I

RÉCIDIVES.

L'examen qui nous reste à faire des suites éloignées de l'amputation interscapulo-thoracique ne confirme malheureusement que trop ce que pouvaient nous faire prévoir les résultats généraux des opérations d'exérèse pratiquées pour les tumeurs de mauvaise nature : il nous force à relever une énorme proportion de récidives. Cette constatation de l'insuffisance que présentent nos moyens d'action à l'égard des néoplasies malignes est d'autant plus affligeante que l'acte chirurgical a été conduit avec plus de hardiesse et d'ampleur, et que l'intervention en pareil cas a été reculée bien au delà de la région envahie par le mal, en un point où la séparation naturelle du membre et du tronc semblait devoir imposer une limite à son envahissement ultérieur.

Nous nous bornerons, pour l'instant, à rechercher la fréquence de ces récidives, les conditions dans lesquelles elles se sont présentées et leurs divers caractères, nous réservant d'examiner plus tard dans quelle mesure elles doivent entrer en ligne de compte dans l'appréciation du pronostic, dans l'établissement des indications et dans le

choix des méthodes et des procédés opératoires qui s'offrent au chirurgien lorsqu'il se trouve en présence d'une tumeur maligne occupant la racine du membre supérieur.

C'est ici principalement qu'il nous faut insister sur la distinction que nous avons établie entre les amputations totales d'emblée et les amputations pathologiques consécutives : ces dernières, en exceptant l'une d'elles, ont toutes été motivées par la récidive au niveau de l'omoplate de tumeurs malignes pour lesquelles la désarticulation de l'épaule avait été antérieurement pratiquée. L'amputation totale d'emblée elle-même n'a pas toujours été la première intervention qu'ait nécessitée le développement de la tumeur; plus d'une fois, avant de se décider au sacrifice de tout le membre, on avait dû recourir à une opération partielle; l'on avait par exemple réséqué une partie du scapulum, quelque portion de ses bords, de l'épine ou quelqu'une de ses apophyses : nous tiendrons compte de ces faits, qui sont d'ailleurs en minorité.

Sur 22 cas d'*amputation pathologique d'emblée*, il y en a 17 dans lesquels une survie plus ou moins longue à l'opération a été observée : de ces 17 faits nous retrancherons celui de M. Bérenger-Féraud, dans lequel l'opération avait été pratiquée pour une ostéomyélite, et où elle a été suivie d'une guérison définitive : restent 16 amputations pratiquées pour des tumeurs diverses, dont la nature et la constitution anatomique n'ont pas toujours été suffisamment déterminées.

De ces 17 cas, couronnés par un succès opératoire, 9 ont été suivis à plus ou moins brève échéance de récidives : nous allons mentionner rapidement la date d'apparition et la marche de celles-ci en indiquant quel était le diagnostic anatomique probable de la tumeur primitive.

Dans le cas de Twitchell, la mort survint *peu de mois après l'opération* par récidive; la tumeur était *de nature incertaine, mais probablement maligne.*

L'opéré de Mac Clellan succomba au bout de *six mois* à une récidive : l'affection primitive était une *tumeur encéphaloïde* énorme.

L'opéré de M. Desprès, dont la tumeur présentait les caractères du *sarcome ossifiant ou ostéoïde*, succomba à la généralisation du mal au bout de *sept mois.*

Le malade sur lequel M. Verneuil avait pratiqué l'amputation interscapulo-thoracique pour un *ostéo-sarcome* de l'humérus ayant envahi l'omoplate présenta au bout de *six mois* les signes d'une généralisation faisant prévoir la terminaison fatale à brève échéance.

La guérison parut se maintenir *dix-sept mois* chez l'opéré de M. Parise (*ostéo-sarcome*) : il succombait dix-huit mois après l'opération au cancer du poumon.

Dans le cas cité par R. Barwell, la nature de l'affection ne nous est pas connue, mais l'opéré, environ *deux ans après*, fut pris de récidive dans la cicatrice, le foie et les poumons.

Enfin le premier fait connu, celui de Dixi Crosby, dans lequel il s'agissait d'un *ostéo-sarcome*, quoiqu'il soit indiqué par Gross comme un exemple de guérison durable, fut suivi au bout de *quatre ans* de récidive dans les vertèbres lombaires et de mort.

Dans un seul cas, celui de Heath, nous ne pouvons affirmer que la récidive ait été suivie de mort. Il s'agissait d'un *sarcome ossifiant* que le chirurgien considérait même comme de nature bénigne : mais, en présentant son opéré à la Société royale, *sept mois* après l'amputation, il dut cons-

tater la production d'un petit nodule résistant au niveau de la cicatrice, nodule qu'il se proposait d'enlever ; la suite de l'observation ne nous est pas connue.

Reste enfin l'observation de Maling dont l'opéré, *un mois* après l'amputation pratiquée pour un *sarcome vasculaire* de l'omoplate, fut atteint d'accidents qui ne peuvent guère se rapporter qu'à la production d'une tumeur secondaire, et probablement d'une tumeur comprimant le cerveau. On vit en effet survenir chez ce malade un gonflement manifeste d'un des pariétaux en même temps que se produisaient à plusieurs reprises des attaques épileptiformes suivies de perte de connaissance. Quoique l'opéré ait été depuis lors perdu de vue et que l'auteur qui rapporte ce fait ait évité de se prononcer sur la nature des accidents en question, ceux-ci doivent être considérés comme les indices d'une généralisation déjà fort avancée.

Sur ces neuf récidives nous ne trouvons donc notée la récidive dans la cicatrice que dans les observations de Desprès, de Hancock et de Heath : il est vrai que dans deux de ces faits (ceux de Twitchell et de Mc Clellan) le siège de la récidive n'est pas indiqué. Dans les trois autres (Crosby, Parise, Verneuil) la mort survint par généralisation, sans reproduction locale de la tumeur. C'est une distinction dont il importe de tenir compte, car si l'amputation interscapulo-thoracique n'a pu le plus souvent empêcher l'infection générale de l'économie qui était déjà probablement un fait accompli lorsqu'on l'a pratiquée, elle s'est montrée, même dans plusieurs de ces cas malheureux, suffisante contre les manifestations locales de la néoplasie qu'elle a permis d'enlever complètement et dont elle a empêché le retour.

Nous n'avons que des renseignements tout à fait insuf-

fisants sur quatre des sept cas où ne se trouve pas mentionnée de récidive.

La première opérée de Fergusson, qui avait subi l'amputation pour une tumeur dont la nature n'est pas suffisamment précisée, probablement pour un *sarcome ossifiant ou ostéoïde*, était encore en traitement quand l'observation fut publiée.

Relativement au fait de Syme, nous ne possédons que l'affirmation que le malade guérit parfaitement de la troisième opération, qui fut l'amputation totale du membre. Il s'agissait d'un *enchondrome* qui avait nécessité d'abord la résection de la tête humérale, puis une extirpation de récidive.

Défaut également de renseignements ultérieurs sur l'opéré de Lund, à partir du moment où il quitta l'hôpital, au quarante-sixième jour après l'amputation : il s'agissait d'une *tumeur fibro-plastique*.

Dans le cas de Hamilton (*tumeur colloïde*) les dernières nouvelles ne remontent pas à plus de trois mois après l'opération : la cicatrisation n'était pas encore complète.

En revanche, la guérison se maintient encore chez l'opéré de M. Ollier, plus de deux ans après la désarticulation ; mon opéré, au bout de quatre ans, est encore indemne de récidive, et dans le deuxième cas de Mussey, malgré le peu de détails que nous possédons sur ce fait, nous savons que le résultat acquis par l'opération persistait encore après un intervalle de neuf ans. Dans les cas de Mussey et d'Ollier il s'agissait de sarcomes : la tumeur pour laquelle je pratiquai l'extirpation du membre supérieur était, on le sait, un enchondrome.

Si cette proportion de récidives, par rapport au nombre des opérations suivies de succès, paraît considérable, il

faut remarquer que la tendance à la repullulation et à la généralisation des tumeurs malignes du squelette est des plus marquées, qu'elle assombrit tout particulièrement le pronostic des opérations pratiquées pour l'ablation des ostéo-sarcomes des membres, et que dans plusieurs des observations que nous avons pu réunir elle était indiquée, même avant l'amputation totale, par la nécessité où l'on avait été de pratiquer une ou plusieurs tentatives d'exérèse restées infructueuses.

Ainsi, dans le cas de Syme, on avait successivement pratiqué la résection de la tête humérale, puis une extirpation de récidive ; dans celui de Fergusson, une première opération d'ablation avait compris la résection d'une partie de l'omoplate ; Hamilton avait successivement enlevé avec la tumeur le bord antérieur de cet os, puis à plusieurs reprises extirpé ou traité par les caustiques des récidives ; M. Desprès également, quelque temps avant de pratiquer l'amputation interscapulo-thoracique, avait enlevé la tumeur avec la portion de l'omoplate à laquelle elle était implantée. Enfin chez mon opéré, bien qu'il s'agît d'un enchondrome, comme dans le cas de Syme, il avait fallu, quinze années auparavant, pratiquer l'amputation de l'avant-bras pour une tumeur analogue qui avait envahi la main droite.

On remarquera qu'à l'exception du cas de M. Desprès, où une récidive rapide amena la mort, et du mien, où la guérison se maintient encore au bout de quatre ans, les faits dans lesquels l'amputation totale du membre supérieur a été précédée de l'extirpation de tumeurs récidivantes appartiennent à la catégorie de ceux dont l'issue définitive ne nous est pas connue ; cette circonstance, jointe à ce que

nous avons constaté de la fréquence des récidives après l'opération même la plus étendue, doit nous faire craindre que si la fin de leur histoire nous était parvenue, ils n'allassent augmenter la liste des cas où un succès opératoire a été suivi, à plus ou moins courte échéance, d'un insuccès thérapeutique.

Les *amputations pathologiques consécutives*, envisagées au point de vue des récidives, ne nous offrent pas de meilleurs résultats.

Sur seize observations de cette nature, treize mentionnent le succès immédiat de l'opération :

De ces treize opérations, l'une avait été pratiquée par Fergusson pour une ostéite, et comme telle elle doit être mise à part. Des douze amputations pour tumeurs, cinq furent suivies de récidive.

Celle-ci fut très rapide dans les cas de Soupart (*tumeur fibro-plastique*) où le malade succomba au bout de *trois mois*, de Deroubaix (*tumeur indéterminée de mauvaise nature*) où la mort survint au bout de *quelques mois*, de Gardon Buck (*ostéo-cancer*) dont l'opéré fut atteint, *peu de mois après*, d'une nouvelle récidive.

L'opéré de Langenbeck (cas de Lücke) vécut encore *dix-huit mois* après l'amputation, qui avait été pratiquée pour un *chondro-sarcome*, puis il succomba aux progrès de la généralisation.

Enfin il résulte d'une lettre de M. Conklin que M. le Dr Lewis A. Stimson m'a obligeamment communiquée, que son malade, dont on avait pu espérer la guérison définitive, fut enlevé par une récidive pulmonaire au bout de *vingt-cinq mois*. La nature de la tumeur primitive, qui était évidemment maligne, n'a pas été clairement définie dans l'observation.

De ces cinq faits, les trois seuls où le siège de la récidive soit indiqué nous montrent la terminaison fatale survenant par le fait d'une généralisation, et particulièrement de la production de tumeurs secondaires dans les poumons : nous ne trouvons nulle part indiquée la récidive locale du produit pathologique.

Le résultat définitif nous est totalement inconnu dans le cas de Mussey (*tumeur cartilagineuse*) et de Busch (*carcinome*). La malade de Jeaffreson était encore bien portante trois mois après l'opération quand l'observation fut publiée; elle avait été amputée pour un encéphaloïde de l'humérus. L'opéré de M. Stimson était encore en traitement quand le cas fut présenté à la Société pathologique de New-York. Celui de Paul Swain succomba, peu de mois après l'opération, à une affection accidentelle.

La guérison paraît avoir été durable chez cet ancien grenadier de la garde à cheval, auquel Rigaud enleva l'omoplate en 1841, après lui avoir, huit mois auparavant, désarticulé l'épaule pour une tumeur encéphaloïde. Il était en bonne santé quand l'observation parut dans la *Gazette médicale de Strasbourg*.

Enfin le plus bel exemple de ce que l'on peut attendre de l'intervention poursuivie à ses dernières limites nous est donné par l'observation de Conant, qui pour un cancer amputa successivement le pouce, l'avant-bras, l'épaule, enfin l'omoplate et la clavicule. L'opéré était encore en vie vingt ans après cette dernière extirpation.

Ainsi l'amputation du membre supérieur dans la contiguité du tronc, non plus qu'aucune autre opération, si radicale qu'elle puisse être conçue, si largement qu'elle soit exécutée, ne peut opposer une barrière suffisante à l'en-

vahissement des néoplasies malignes, et la constatation de l'inutilité des efforts tentés dans cette voie nous ramène au sentiment de l'impuissance des moyens dont la chirurgie dispose. Et cependant, malgré cet aveu, l'on doit reconnaître que des guérisons durables, peut-être même définitives, ont pu être obtenues par cette amputation, et que dans les cas mêmes où la récidive est survenue, l'opération avait le plus souvent lutté avec avantage contre la maladie locale dont elle avait arrêté l'essor et prévenu le retour. Le fait même que l'évolution ultérieure du cancer ou du sarcome s'est manifestée par une généralisation viscérale dépendant vraisemblablement d'une infection déjà ancienne, joint à la remarque que dans beaucoup de cas une ablation plus ménagée, quelquefois réitérée à plusieurs reprises, avait précédé l'intervention radicale, nous porterait donc à penser que la proportion des succès définitifs et des guérisons durables eût été plus satisfaisante si l'on avait eu recours de bonne heure à l'opération la plus large. C'est une question dont l'examen sérieux mérite de trouver sa place quand nous exposerons les motifs qui doivent décider le chirurgien à recourir à l'extirpation totale du membre supérieur.

§ II

RÉSULTATS DE L'OPÉRATION AU POINT DE VUE DE LA PLASTIQUE ET DE LA PROTHÈSE CHIRURGICALE.

Le résultat physique que donne l'amputation du membre supérieur dans la contiguité du tronc, la déformation qu'elle laisse à sa suite, présentent quelques différences suivant que la clavicule a été sectionnée et enlevée en grande partie au cours de l'opération, ou que l'on s'est

borné à désarticuler l'omoplate dans l'articulation acromio-claviculaire et qu'on a laissé la totalité de la clavicule adhérente à la paroi thoracique.

Dans le premier cas, de beaucoup plus fréquent, la région qui a été le siège de l'opération offre un aspect que les figures dont sont accompagnées plusieurs des observations que nous avons recueillies (1) nous montrent toujours le même. Une convexité régulière a remplacé la saillie du moignon de l'épaule ; la partie latérale du cou se continue avec la surface bombée de la paroi thoracique sans aucune démarcation autre que celle que détermine le relief des côtes : tout au plus quelques bourrelets de peau séparés par des lignes cicatricielles en rapport avec les incisions qui ont été pratiquées pour découvrir et enlever l'omoplate, et présentant encore quelques touffes des poils qui s'implantent dans le creux de l'aisselle, indiquent-ils la disposition des lambeaux et font-ils reconnaître la place où le membre supérieur s'attachait au tronc. La configuration de la région a quelque chose d'étrange et de caractéristique : on dirait d'un arbre dont une des maîtresses branches aurait été abattue au ras du tronc. La mutilation qui en résulte, quelque énorme d'ailleurs qu'elle puisse paraître, n'a rien de repoussant : la paroi thoracique, s'élargissant de haut en bas, présente la succession normale des côtes et des espaces intercostaux ; chez la femme cette disposition est rendue plus étrange encore par le relief des seins, ainsi qu'on peut en juger par les deux figures qui sont jointes à l'observation de Jeaffreson (2).

Ici point de distinction à faire entre les amputations trau-

(1) Observation de Meunier Nicolas, XVe cas, p. 40 et 41.
(2) XXXIIIe cas, p. 95 et 96.

matiques et les pathologiques, entre les extirpations totales d'emblée et les réamputations ; les seules différences que l'on observe tiennent à la disposition des cicatrices, à la saillie que forment les vestiges des lambeaux, et elles ont une importance tout à fait secondaire. Les cicatrices, en effet, même si elles sont adhérentes à la cage thoracique, doivent finir par se mobiliser ; d'ailleurs cette adhérence ne les expose pas aux ulcérations, puisque la région où elles siègent n'est pas saillante et ne jouit elle-même que d'une mobilité très restreinte ; elles ne sont donc exposées à aucune injure mécanique.

Il résulte de cette disposition que le moignon, ou tout au moins ce qui le représente, n'est généralement le siège ni de douleur ni même d'une vive sensibilité. L'absence de tout phénomène douloureux était fort remarquable chez mon opéré, sur lequel pourtant un trajet fistuleux avait persisté pendant un temps fort long. Je n'ai pas observé chez lui, non plus que trouvé relatée dans les autres faits publiés, l'existence de ces sensations subjectives de froid que l'on a indiquées comme fréquentes au moignon des gens qui ont subi la désarticulation scapulo-humérale.

La saillie même du fragment interne de la clavicule qui, dans les premiers temps, a quelqnefois paru menacer la peau, s'efface complètement, cette portion d'os paraissant s'appliquer intimement contre la première côte : dans aucune observation il n'est fait mention de gêne ou de douleurs survenues à ce niveau à une époque éloignée de l'amputation, à plus forte raison ne trouvons-nous citée aucune complication tardive sérieuse, telle qu'ulcération de la peau, issue ou nécrose du fragment osseux en question.

Dans un cas où Parise avait laissé dans la plaie l'an-

gle inférieur de l'omoplate et une partie de son bord spinal, ces débris s'étaient entourés de quelques ostéophytes, et l'on pouvait, en les faisant mouvoir sur les côtes, percevoir une grosse crépitation. Nous n'indiquons ce phénomène qu'à titre de curiosité.

La configuration de la région est un peu différente lorsqu'on a ménagé la clavicule; l'observation de M. Bérenger-Féraud nous en offre un exemple, unique à la vérité : car le seul autre cas où l'on ait laissé non seulement la totalité de cet os, mais encore l'acromion séparé du reste de l'omoplate par un trait de scie, le cas de Vincent Jackson, s'est terminé par la mort. Ce chirurgien, comme Bérenger-Féraud, avait été guidé par l'idée de conserver le plus possible de la saillie normale de l'épaule, afin d'obtenir une moindre déformation et de garder un point d'appui pour l'application d'un appareil prothétique. Réservant pour tout à l'heure l'examen de cette dernière question, il ne nous semble pas que le premier point ait l'importance que ces auteurs lui ont donnée, ni que la conservation de la clavicule soit propre à remplir le but qu'ils se sont proposé. L'extrémité grêle de cet os, s'élevant isolée à une assez forte distance au-dessus et en dehors de la surface régulièrement bombée de la cage thoracique, est plus propre à accentuer la difformité qu'à l'atténuer. La figure qui accompagne l'observation de M. Bérenger-Féraud, et où l'opéré est présenté de face, nous montre le résultat physique sous son aspect le plus favorable; vue de dos ou de profil, la conformation aurait peut-être été moins régulière. On peut tout au moins le penser en regardant la représentation très fidèle que Cheselden a laissée du cas de Samuel Wood, ce meunier dont le membre supérieur avait été ar-

raché avec l'omoplate, la clavicule restant intacte (1). Mais ce n'est pas au point de vue de la forme seulement que la conservation de la clavicule entière nous paraît peu désirable : la saillie que détermine son extrémité acromiale est une prédisposition aux lésions d'ordre mécanique qui peuvent se produire à ce niveau, aux excoriations, aux eschares, à l'ulcération produite par les pressions de toute nature qui s'exercent à cet endroit : à cet égard la surface uniformément convexe que laisse l'ablation de la moitié externe de la clavicule nous paraît bien préférable.

A la suite de l'amputation totale du membre supérieur, on a quelquefois observé une déviation particulière de l'habitus général du corps consistant dans une incurvation du tronc en sens opposé, la colonne vertébrale ayant quelque tendance à s'infléchir vers l'épaule du côté sain qui était abaissée; cette déformation consécutive, ou plutôt cette attitude vicieuse, ne se trouve mentionnée que dans trois observations, celles de M. Lucas-Championnière, de Maling et de M. Bérenger-Féraud; dans celle-ci même il est noté que le moignon de l'épaule, représenté par l'extrémité externe de la clavicule du côté où l'amputation avait eu lieu, présentait une disposition à se relever de plus en plus : le fait n'a rien qui doive surprendre, mais il n'est pas à l'avantage de la pratique qui consiste à laisser intacte la clavicule : on conçoit aisément que cet os, entraîné par la puissance des muscles élévateurs qui n'est plus balancée par le poids du membre, cède à l'action du sterno-cléido-mastoïdien, du cléido-hyoïdien et du trapèze.

Quant à l'incurvation du tronc observée par MM. Lucas-

(1) Voir la reproduction de la planche du *Traité d'anatomie* de Cheselden, p. 5.

Championnière et Bérenger-Féraud, si elle a été figurée dans le dessin qui accompagne l'observation de Maling, elle ne se trouve mentionnée dans aucun autre cas. Parise dit expressément que celui de ses opérés qu'il a pu revoir plus de vingt-cinq ans après l'amputation tenait la tête bien droite, sans inclinaison ni rotation. Les figures qui accompagnent les observations de Jessop, de Watson, de Jeaffreson, ne semblent accuser aucune déviation semblable. Dans le cas qui nous est propre le malade, dont le corps était fortement entraîné du côté droit par l'énorme poids de la tumeur qu'il portait, et dont l'épaule droite où elle siégeait était extrêmement abaissée, se redressa complètement après l'opération, sans que, pendant le temps assez long durant lequel nous avons pu le suivre, nous ayons jamais surpris une incurvation du tronc en sens opposé. Il serait intéressant de savoir ce que sont devenus à ce point de vue les opérés dont un certain nombre n'avaient pas encore atteint l'âge de l'arrêt définitif de la croissance au moment où ils ont subi l'amputation ; mais les observations manquent de détails éloignés et ne renferment aucun document sur ce point particulier. Quoi qu'il en soit, si cette déviation a paru parfois se produire dans les premiers temps après l'opération, elle a été promptement corrigée par l'application des appareils prothétiques, dont l'action en pareille matière a été en quelque sorte celle d'un contre-poids rétablissant l'équilibre de la colonne vertébrale et du tronc.

Il ne nous reste plus à envisager que la part dans laquelle la *prothèse* peut atténuer la perte du membre, et à examiner les conditions où la mutilation subie a laissé le sujet au point de vue de la pose et de l'utilisation d'un membre artificiel.

Il n'est évidemment pas question d'appliquer ici un appareil doué de mouvements autonomes; toute la mobilité dont celui-ci peut disposer doit être soumise à l'action immédiate du membre sain : les déplacements soit de l'épaule, du coude, du poignet, des doigts, jusqu'à la position de l'avant-bras artificiel en pronation ou en supination, seront toujours communiqués directement par la seule main que l'opéré possède, et ce ne sera qu'au niveau de l'articulation du pouce avec la main, qu'un système de charnière à ressort permettra d'établir uue sorte de pince élastique capable de fixer et de retenir de menus objets. Partout, du reste, les articulations de l'appareil pourront être maintenues mobiles ou fixées à volonté dans une position déterminée, par l'action de verrous. Nous n'insistons pas pour le moment sur les détails de construction de ces appareils que nous décrirons en dernier lieu, après que le manuel de l'opération et tous les points du traitement auront été étudiés; mais avant d'indiquer sommairement le principe d'après lequel est construit le membre artificiel et les services que l'opéré peut en attendre, nous ferons dès à présent observer qu'à cet égard il n'est guère de différence entre les conditions où s'exerce la prothèse à la suite de l'amputation du membre supérieur, omoplate et clavicule comprises, et celles où l'on se trouve après la désarticulation de l'épaule. Le seul avantage réel que possède cette dernière opération est de laisser un moignon d'épaule doué de mouvements actifs d'élévation qu'il peut communiquer au membre artificiel; mais si l'on recherche dans quelle mesure ces mouvements d'élévation peuvent être d'un utile secours à l'opéré, il faut bien reconnaître que, bornés à un simple va-et-vient dans le sens de l'élévation ou de l'abaissement, dépourvus des mouve-

ments associés d'adduction ou d'abduction, de propulsion en avant et en arrière, souvent limités par la disposition de la cicatrice, ils ne peuvent le plus souvent agir efficacement que si un mouvement de totalité du tronc vient s'y adjoindre : le désavantage que présentent à ce point de vue les sujets qui ont perdu la totalité du membre est donc peu marqué.

Le point d'appui et le mode de fixation du membre artificiel sont facilement établis par une cuirasse moulée qui embrasse la partie supérieure du tronc en laissant libre le cou et le membre sain. Le bras artificiel est rattaché à ce support fixe par une tige en acier, munie d'une articulation au niveau de l'épaule.

Cette cuirasse non seulement ne gêne les mouvements ni de la tête ni du bras valide, mais elle n'exerce sur la poitrine aucune pression pénible pour les fonctions de la cage thoracique, même dans les efforts. Le membre artificiel est, de la sorte, maintenu en place aussi solidement que celui que l'on adapte à la suite des désarticulations scapulo-humérales, malgré le défaut de support qui résulte de l'absence d'omoplate et de la clavicule. Chez mon malade, chez celui de M. Lucas-Championnière, la stabilité de l'appareil prothétique était parfaite; il nous semble donc complètement inutile de conserver la clavicule, comme l'a fait M. Bérenger-Féraud, la clavicule et l'acromion, comme l'a tenté Vincent Jackson, afin de lui donner un point d'appui plus solide; on peut même rendre l'appareil plus simple et moins coûteux en ne fabriquant en cuir moulé que la partie qui correspond à l'épaule et au côté correspondant de la poitrine et en complétant la fixation au tronc par une camisole en toile attachée par des liens bouclés.

Nous décrirons plus tard la modification ingénieuse par laquelle M. Collin a cherché à rendre au pouce de la main artificielle le mouvement d'écartement indépendant que lui communiquait, au moyen d'une ficelle glissant sur des poulies et des coulisses, le bras opposé : mon opéré se servait peu de cette disposition qui nécessite une petite complication dans la construction de l'appareil, et il préférait écarter avec les doigts le pouce que l'action d'un ressort maintenait fixé en opposition contre les autres doigts de la main artificielle, légèrement recourbés vers lui.

L'appareil ainsi disposé répond à une triple indication : il restaure très suffisamment la forme et masque entièrement la mutilation; il rétablit l'équilibre du tronc et combat avec avantage la tendance à l'incurvation qui menace parfois de s'y manifester; enfin, au point de vue de la préhension, il peut rendre d'utiles services : mon opéré, comme celui de M. Lucas-Championnière, comme celui de M. Bérenger-Féraud, pouvait tenir un journal, un livre, un verre, une bouteille, toute sorte de petits et de moyens objets; il pouvait s'aider de sa main artificielle pour manger et pour exécuter divers travaux journaliers : grâce à lui, il a pu reprendre son métier de facteur des postes qu'il exerce encore. Le membre prothétique remplit donc parfaitement le but que l'on se propose et réalise tout ce que l'on peut souhaiter au point de vue du rétablissement de la forme et des fonctions. A cet égard encore, le résultat que laisse à sa suite l'amputation interscapulo-thoracique est réellement des plus avantageux.

Ainsi l'analyse des observations qui nous sont connues nous montre que l'amputation du membre supérieur dans

la contiguité du tronc est une opération à tous égards favorable.

La mortalité qu'elle détermine ne dépasse pas celle des amputations de la cuisse, elle est fort inférieure à celle qu'entraîne la désarticulation de la hanche. Les accidents qui viennent compliquer son exécution sont peu nombreux, et les plus redoutables d'entre eux peuvent être prévenus avec certitude ; la surface traumatique qu'elle laisse à sa suite, par sa disposition même, ne prête guère aux suppurations abondantes et aux invasions septiques ; la mutilation qui en résulte peut être atténuée par l'application d'appareils perfectionnés, solides et très simples qui trouvent sur le tronc un point d'appui suffisant. Enfin, pratiquée pour l'ablation de tumeurs malignes, si cette opération ne peut mettre dans tous les cas à l'abri de la récidive, elle a bien souvent retardé de plusieurs années l'évolution du mal et même parfois réalisé une guérison définitive.

L'étude des conditions où l'on est conduit à l'appliquer va nous permettre d'établir les indications et les contre-indications qu'il faut lui reconnaître, et de la comparer aux autres opérations, résection ou amputation partielle de l'omoplate, désarticulation de l'épaule, que l'on peut être appelé à pratiquer dans des circonstances et pour des affections analogues.

INDICATIONS

I. — AMPUTATIONS PATHOLOGIQUES.

La distinction que nous avons établie entre les amputations totales d'emblée et les amputations pathologiques consécutives se trouve ici toute tracée. Ces dernières, où l'extirpation de l'omoplate n'a été pratiquée qu'un temps plus ou moins long après la désarticulation du bras, sont, comme nous l'avons fait observer, de véritables réamputations qui reconnaissent toujours pour cause une récidive de l'affection qui avait nécessité la première opération. Leurs indications sont donc restreintes et il nous sera facile de les établir quand nous aurons envisagé les conditions où le sacrifice entier du membre s'impose au chirurgien.

A. — Indications et contre-indications des amputations totales d'emblée.

Les causes pathologiques qui motivent d'une façon générale les amputations deviennent de moins en moins nombreuses à mesure que de l'extrémité du membre l'intervention chirurgicale se trouve reportée plus près de sa racine Certaines altérations osseuses graves, notamment l'ostéo-

myélite, les tumeurs blanches de l'articulation qui unit le membre au tronc, l'ablation de tumeurs malignes en connexion avec le squelette, enfin dans quelques cas exceptionnels la cure d'anévrysmes inaccessibles à tout autre moyen de traitement, en fournissent presque les seules indications.

De ces indications mêmes, quelques-unes seulement sont applicables à l'amputation interscapulo-thoracique; le mode d'union du membre supérieur avec le tronc, l'absence de grande articulation située à ce niveau, suppriment l'une des causes qui, au membre inférieur pris comme terme de comparaison, nécessitent le plus souvent la désarticulation coxo-fémorale. Aussi ne sera-t-on pas surpris, en interrogeant à ce point de vue les observations, que sur vingt-deux cas d'amputation interscapulo-thoracique totale d'emblée, vingt fois l'opération ait été pratiquée pour l'ablation de tumeurs siégeant à la racine du membre, une fois seulement pour une ostéomyélite, une fois enfin pour favoriser l'extirpation d'un cancer du sein. Si, dans l'appréciation des indications et des contre-indications, nous ne devons pas nous limiter à l'examen des cas qui se sont présentés jusqu'à présent, s'il faut aussi tenir compte de ceux qui pourraient se produire et réclamer l'intervention chirurgicale dans des conditions toutes différentes de celles où elle s'exerce d'ordinaire, ce sont néanmoins les faits observés qui réclament la plus grande part de notre attention, et à ce titre les indications et les contre-indications fournies par les tumeurs à l'ablation du membre supérieur doivent nous arrêter tout d'abord.

Ces vingt cas de tumeurs sont ainsi répartis : dans neuf d'entre eux il s'agissait de néoplasmes primitivement

développés dans l'omoplate. Dans six autres, le siège initial de la tumeur avait été l'extrémité supérieure de l'humérus. Enfin dans cinq cas, bien que cela puisse paraître étrange, le lieu du développement primitif de la tumeur n'est pas précisé. Laissant de côté ces derniers faits (cas de Dixi Crosby, Twitchell, Mc Clellan, Mussey (1845), et Barwell-Hancock), nous envisagerons successivement ceux où l'opération a été motivée par une tumeur de l'omoplate et par une tumeur de l'humérus.

§ I

DES INDICATIONS FOURNIES A L'AMPUTATION INTERSCAPULO-THORACIQUE PAR LES TUMEURS DE L'OMOPLATE.

L'intervention active de la chirurgie dans le traitement des tumeurs de l'omoplate est de date récente; en 1865 encore, Michon, dans son rapport sur une observation d'amputation de cet os communiquée à l'Académie de médecine par Michaux, de Louvain, trouvait des accents indignés pour condamner les opérations de cette nature : « J'aurais voulu, disait-il, que M. Michaux jugeât plus sévèrement ces mutilations que la chirurgie française proscrit absolument (1). »

La hardiesse des chirurgiens s'est depuis lors accrue en raison de l'expérience acquise par de nombreux cas d'extirpation heureuse, et de la sécurité que leur ont donnée les perfectionnements de nos moyens hémostatiques et les progrès réalisés dans la pratique des pansements. En

(1) *Bulletins de l'Académie de médecine*, t. XXX, 1864-1865, p. 1082; séance du 8 août 1865.

même temps se sont multipliés les modes et les procédés opératoires, et les résections partielles, l'amputation, la résection totale ou extirpation de l'omoplate, ont pris place parmi les opérations réglées, sinon dans tous les traités de médecine opératoire, du moins dans quelques ouvrages français et étrangers qui traitent de la matière et dans des monographies spéciales. En présence d'une tumeur de l'omoplate qui, par son volume, entrave les fonctions du membre supérieur et qui menace l'existence du malade par son accroissement, après avoir fait la part des circonstances qui constituent des contre-indications communes à toutes les grandes opérations d'exérèse, l'on ne se demande plus s'il faut opérer, mais comment il faut opérer.

Nous n'avons pas à nous occuper ici des tumeurs dont le faible développement, la croissance très lente ou nulle, joints à d'autres caractères, indiquent la nature bénigne; à plus forte raison de celles qui peuvent céder à un traitement général comme les gommes et les exostoses syphilitiques. La question de l'amputation totale du membre supérieur ne se pose que pour des tumeurs ayant acquis un développement déjà notable, manifestement malignes, pour des sarcomes de différentes espèces anatomiques, pour quelques rares carcinomes peut-être, et pour des tumeurs cartilagineuses qui, là comme ailleurs, peuvent, à un moment indéterminé de leur évolution, revêtir quelques-uns des attributs d'une malignité relative, chondromes dont le volume et le poids finissent d'ailleurs par être plus qu'une cause de gêne et de souffrance, et constituer un danger pour la vie elle-même.

En présence de tumeurs semblables, les opérations partielles, les résections d'une partie de l'omoplate, de son

angle inférieur, de la fosse sous-épineuse, de l'épine, ne suffiraient même pas à permettre l'exécution matérielle de l'ablation en apparence complète de la tumeur ; l'on verra d'ailleurs qu'au point de vue des dangers qu'elles présentent, elles ne le cèdent en rien aux résections plus étendues dont elles sont loin d'avoir l'efficacité. L'amputation de l'omoplate, sa résection totale restent donc seules en balance avec l'ablation de la totalité du membre ; la comparaison des résultats que donnent ces opérations, l'appréciation des conditions inhérentes au cas déterminé pour lequel l'intervention est requise, guident la détermination du chirurgien et déterminent le choix qu'il doit faire de l'une d'elles.

L'*amputation de l'omoplate*, c'est-à-dire la résection de la totalité du corps de cet os en ne ménageant que l'angle externe, la cavité glénoïde, l'apophyse coracoïde et parfois l'acromion, — la *résection* de cet os, c'est-à-dire son extirpation complète, présentent sur l'amputation interscapulo-thoracique l'immense avantage de laisser à l'opéré un membre supérieur capable de lui rendre encore de bons services. Pour ce qui est de la résection de l'omoplate, par exemple, en adoptant les chiffres qui résultent des faits soigneusement recueillis par M. Poinsot (1), nous trouvons le résultat suivant : parmi les quarante-cinq opérations de cette nature qui se trouvent mentionnées par cet auteur, vingt-neuf observations seulement fournissent des données précises sur l'état du membre conservé ; neuf fois le résultat est donné comme très bon, l'opéré pouvant exécuter avec facilité tous les mouvements et même certains travaux de force ; onze

(1) G. Poinsot, *De l'extirpation totale de l'omoplate avec conservation du membre supérieur* (*Revue de chirurgie*, 1885, n° 3, p. 201).

fois le résultat est noté comme bon ; dix fois le membre, bien qu'ayant perdu une partie de ses mouvements, rendait de réels services au malade ; deux fois seulement il y avait impuissance fonctionnelle du bras.

L'amputation de l'omoplate nous offre à ce point de vue des résultats analogues. La statistique de Gies (1), qui renferme le relevé de trente-quatre faits d'amputation de l'omoplate, donne des indications sur les fonctions du membre conservé pour dix-huit des cas qui se sont terminés par la guérison. Ces fonctions s'exécutaient d'une manière parfaite ou tout au moins très satisfaisante dans quinze de ces cas : dans deux autres le résultat était médiocre ; dans le dernier cas le membre n'était capable de rendre aucune espèce de services.

M. de Langenhagen (2), s'appuyant sur des considérations

(1) T. Gies, *Beiträge zu den Operationen an der Scapula* (*Deutsche Zeitschrift für Chirurgie*, XII Bd, 1880, p. 551).

(2) De Langenhagen, *loc. cit.*, p. 65.

Nous avons appelé l'attention sur les erreurs et les nombreuses lacunes que présentent les statistiques concernant les opérations pratiquées sur l'omoplate. Seule, celle de M. Poinsot nous paraît irréprochable et contient en outre des indications bibliographiques exactes et complètes. Dans toutes les autres, le nom des opérateurs et la mention des cas portés sur les tableaux ne se trouvent accompagnés d'aucune indication permettant de retrouver la source et le lieu de publication de l'observation. Le contrôle de ces statistiques, dont plusieurs renferment de nombreuses erreurs, est par conséquent fort difficile.

Les statistiques étrangères, celle même de Gies, la dernière en date et la plus étendue, présentent de nombreuses confusions qui altèrent la valeur de leurs résultats. Celle d'Adelmann ne se compose que de chiffres bruts ; les noms des opérateurs, la cause de chaque opération ne sont même pas indiqués.

Des statistiques publiées en France par MM. Chauvel, de Langenhagen et Demandre, les deux premières, plus récentes, sont aussi plus complètes ; mais, comme tous les travaux analogues, elles renferment quelques erreurs d'interprétation et de nombreuses lacunes ; si, du reste, les sources auxquelles leurs auteurs ont puisé d'une façon générale leurs documents sont

anatomiques dont l'application est peut-être un peu théorique, estime que la conservation des insertions des muscles du bras qui se fixent au pourtour de la cavité glénoïde ainsi qu'à l'apophyse coracoïde doit rendre le retour des fonctions plus rapide et plus complet à la suite de l'amputation de l'omoplate qu'à la suite de la résection, et en conséquence il donne la préférence à la première de ces opérations. Cette opinion ne nous semble pas justifiée par les chiffres que nous venons de citer. Nous allons voir d'ailleurs qu'à d'autres égards cette supériorité un peu problématique de l'amputation est compensée par de grands désavantages.

L'amputation de l'omoplate pratiquée pour tumeurs, en adoptant les chiffres fournis par M. de Langenhagen, nous donne une totalité de vingt-cinq faits, six de ceux qui sont relatés dans le tableau où cet auteur a réuni trente et un cas de cette opération devant être distraits comme appartenant à d'autres opérations (faits de Mazzoni, Pollock, Peters et Nélaton), ou à l'amputation pratiquée pour d'autres causes (deux cas de Bœckel). Ces vingt-cinq faits renferment neuf cas où la mort a été la conséquence plus ou moins rapprochée de l'opération (van Walther, Castara, Boyer, von Langenbeck, Hertz, Richet, deux cas de Pétrequin, Weinker). Des seize cas qui restent, sept ont été suivis de récidive ou de généralisation dans un temps en général assez court (Liston, Haymann, Wützer, Bardeleben, Fer-

mentionnées avec soin, les indications bibliographiques relatives à chaque cas particulier font défaut.

Cet inconvénient se retrouve même dans les tableaux publiés par Stephen Rogers et qui ont servi de point de départ à la plupart des autres statistiques, notamment à celle que renferme le *New-York medical Journal* à la suite de la relation du cas de Sydney Jones.

gusson, Schneider, Gross); pourtant dans le cas de Wützer la survie a été de quatre ans; elle a été de un an dans celui de Bardeleben. Pour les neuf cas où la guérison a été constatée, le résultat n'a été suivi que pendant un an après l'opération (Luke), six mois (Janson), neuf semaines (von Langenbeck), vingt-huit jours (South), douze jours (Walcott). Dans les cas de Skey, Walther, Fergusson (premier cas) et d'Omboni, nous n'avons pu savoir combien de temps s'était maintenue la guérison. Ainsi, comme résultat sommaire de l'amputation de l'omoplate pratiquée pour tumeurs, nous trouvons, pour vingt-cinq cas, neuf morts opératoires, sept récidives avérées, et neuf cas de survie, parmi lesquels deux tout au plus peuvent être donnés avec certitude pour des guérisons un peu durables.

La résection totale de l'omoplate pratiquée pour l'ablation de tumeurs de cet os nous donne, d'après les relevés de M. Poinsot, les résultats que voici : Sur les vingt-six faits que renferme son tableau, la mort rapide survint trois fois : soit une mortalité opératoire de 11,5 p. 100; de plus, huit faits n'ont pu être suivis au delà des premiers mois. En retranchant ces onze faits, on se trouve en présence de quinze observations donnant onze morts par récidive et quatre guérisons persistantes (Syme, Bird, Michel, Schuppert) : dans les deux derniers faits la guérison a été vérifiée six ans et dix-huit mois après l'opération. La proportion des guérisons durables, dit M. Poinsot, est donc supérieure à 25 p. 100.

En comparant ces deux séries, on est frappé du nombre extrêmement élevé de récidives qu'elles présentent et de la faible proportion des guérisons observées au bout d'un temps un peu considérable. Si l'extirpation totale de

l'omoplate paraît jouir d'une innocuité relative et exposer à moins de chances fatales, par le fait même de l'opération, que l'amputation du scapulum pratiquée en conservant son angle externe, au point de vue de la préservation contre les récidives elle ne semble pas justifier la préférence que l'on serait tenté d'accorder à l'opération la plus radicale sur une opération partielle; il semble toutefois que les guérisons définitives aient été un peu plus fréquentes à sa suite qu'après l'amputation de l'omoplate.

Peut-on, dans les tumeurs malignes des os, se contenter d'enlever la partie de l'os qui est le siège du mal? Ne doit-on pas extirper l'os entier? A cette question, Stephen Rogers rappelle que sir James Paget a répondu par le conseil suivant : « Pratiquez l'extirpation totale de l'os atteint par le cancer si cette opération n'est pas plus grave que l'ablation partielle; dans le cas contraire, n'enlevez que la portion d'os malade. » Comme dans le cas particulier qui nous occupe le danger que fait courir à l'existence du malade la résection, loin d'être plus considérable, est moindre que celui auquel expose l'amputation de l'omoplate; comme d'autre part le résultat fonctionnel des deux opérations est à peu près équivalent et que la première paraît, malgré le grand nombre des récidives constatées, assurer une proportion un peu plus forte de guérisons durables, il ne saurait y avoir de doute sur l'opportunité qu'il y a de se ranger au précepte de l'éminent chirurgien anglais, et de *donner la préférence au sacrifice de l'os enlevé en entier, sur son ablation partielle avec conservation de son extrémité externe.* Cette conclusion avait d'ailleurs été nettement formulée par Stephen Rogers dans le remarquable travail qui a servi de point de départ

à tout ce qui a été écrit depuis lors sur la résection de l'omoplate; les statistiques de Gies en ont vérifié l'exactitude, et comme les considérations où nous venons d'entrer à propos de cette opération s'appliquent à plus forte raison aux autres variétés de résection partielle, tant au point de vue des dangers de l'opération que de son efficacité, nous pouvons dire *qu'en présence d'une tumeur de l'omoplate nécessitant une intervention chirurgicale active, le choix n'est plus à faire qu'entre la résection de l'omoplate et l'amputation interscapulo-thoracique,* et que toute la question réside dans l'ablation simultanée du membre supérieur ou dans sa conservation.

Il est néanmoins possible qu'une tumeur implantée sur l'omoplate et affectant avec le membre supérieur des rapports tels que son extirpation doive fatalement entraîner la perte de celui-ci, puisse être enlevée par une opération un peu moins étendue que l'amputation pratiquée dans la contiguité du tronc. Tel serait le cas d'une tumeur manifestement bénigne, d'un enchondrome, par exemple, dont les attaches à l'omoplate seraient bien circonscrites et assez peu étendues pour qu'il suffît d'enlever avec le bras une partie plus ou moins considérable de l'extrémité externe de cet os comprenant le point d'implantation de la tumeur. C'est ce que fit Dolbeau dans un cas analogue dont voici la relation :

Énorme tumeur cartilagineuse du col de l'omoplate et de l'apophyse caracoïde, par Dolbeau (*Gazette des hôpitaux*, 1861, p. 522).

Un homme de 56 ans entre à l'hôpital Saint-Louis, pour une tumeur dont l'apparition remontait à vingt mois environ, mais avait été précédée de huit ans par des douleurs très

vives. Lors de son admission, la tumeur avait environ 40 centimètres de diamètre dans tous les sens ; elle présentait des bosselures, les unes très dures, les autres fluctuantes, ne s'accompagnant d'aucune modification de la peau, sauf au niveau de l'aisselle où il existait une coloration rouge sombre; les veines superficielles étaient très développées. Cette tumeur était indépendante de la clavicule, de l'acromion et de l'épine de l'omoplate, que la palpation pouvait nettement délimiter : elle n'adhérait pas non plus à l'humérus, et l'articulation scapulo-humérale semblait intacte; la tumeur elle-même était mobile sur la paroi thoracique; elle ne provenait donc pas des côtes. On se rattacha à l'idée d'un enchondrome ayant probablement débuté par le col de l'omoplate.

Le 21 septembre 1861, Dolbeau, assisté de M. Verneuil, fait une incision suivant le diamètre vertical de la tumeur, dissèque les téguments qui la recouvrent, arrive aux muscles pectoraux, qu'il sectionne, et passe une ligature en masse au-dessous du paquet vasculo-nerveux : celui-ci était refoulé, mais non envahi par le tissu pathologique. Dolbeau dissèque alors le côté externe de la tumeur, coupe le deltoïde, aminci et étalé à sa surface, désarticule l'humérus qui était situé en dehors d'elle, quoique l'articulation scapulo-humérale fût parfaitement saine, et constate que le col de l'omoplate et l'apophyse coracoïde sont en effet le point de départ du mal. On sectionne ces os avec la pince de Liston et on les enlève avec la tumeur, en laissant tout le corps de l'omoplate avec l'acromion et la clavicule intacts.

Les premiers jours se passèrent assez bien ; le cinquième jour l'affaiblissement devint manifeste, du muguet se montra à la bouche, le teint devint terreux, du délire apparut, et la mort survint le 28, sept jours après l'opération ; on attribua la terminaison fatale à l'épuisement nerveux ; l'autopsie ne put être pratiquée.

L'examen de la tumeur montra qu'il s'agissait en effet d'un enchondrome mixte, mélangé de tissu fibreux et de graisse,

et renfermant un vaste kyste à contenu granuleux d'apparence hématique.

Ce que nous savons de la gravité plus grande des résections partielles et de l'amputation de l'omoplate comparées à la résection totale de cet os peut faire penser que l'ablation du membre supérieur, avec résection d'une partie de l'omoplate seulement, doit exposer aux mêmes dangers que l'extirpation du membre, comprenant l'omoplate entière. L'observation de Dolbeau est bien faite pour justifier cette idée. D'ailleurs, alors même que l'opération ne présenterait pas par elle-même une gravité plus grande, la conservation d'une partie de l'omoplate, qui n'améliorerait en rien le résultat physique et fonctionnel, pourrait favoriser la récidive locale; on sait en effet que celle-ci s'observe assez souvent à la suite des résections partielles pratiquées pour des enchondromes. Nous ne voyons donc aucune raison pour conserver, dans le cas de tumeurs de l'omoplate, à côté de l'amputation totale du membre dans la contiguité du tronc, une sorte d'amputation du membre supérieur pratiquée dans la continuité de l'omoplate et de la clavicule. Si cette opération doit jamais trouver son indication, celle-ci nous paraît bien difficile à déterminer à l'avance; nous aurons du reste l'occasion de revenir sur ce sujet lorsque nous traiterons des opérations que nécessitent certaines tumeurs de l'humérus étendues à l'omoplate. Pour le moment nous pouvons considérer comme démontré qu'en présence de l'envahissement du scapulum par une tumeur maligne ou tout au moins suspecte, l'alternative se trouve limitée entre la résection de l'omoplate et l'amputation totale du membre supérieur, et c'est sur les résultats comparés et sur les

indications spéciales de ces deux modes d'intervention que nous devons porter notre examen.

Nous connaissons, d'après les relevés de M. Poinsot, les résultats que donne la résection de l'omoplate pratiquée pour tumeurs de cet os ; comparons-leur ceux que peut fournir l'amputation interscapulo-thoracique :

Les neuf amputations totales d'emblée pratiquées pour cette cause nous donnent trois morts imputables à l'opération (deuxième cas de Fergusson, cas de Macnamara et de Mac-Gill), et cinq cas de survie, dans deux desquels la mort est survenue par récidive ou par généralisation (cas de Parise et de M. Desprès). Dans le cas de Maling, l'opération fut suivie à très courte échéance de l'apparition d'une tumeur du crâne que, malgré le défaut de renseignements complets, l'on ne peut guère attribuer qu'à une généralisation commençante. Quant aux trois derniers faits, la guérison a été constatée au bout d'un an et demi et elle se maintient encore dans celui d'Ollier; les renseignements obtenus sur l'état des opérés ne vont pas au delà du troisième mois dans le cas de Hamilton, et de la fin du traitement dans le premier cas de Fergusson.

La mortalité de 33 p. 100 qui résulterait de ces chiffres est certainement exagérée, et elle se réduirait beaucoup si nous faisions entrer en ligne de compte les cas, tous favorables, de Dixi Crosby, de Twitchell, de Mac Clellan, de Mussey et de Barwell, où le siège de la tumeur n'est pas précisé, mais dont quelques-uns se rapportent très probablement à des tumeurs de l'omoplate. On pourrait, en se rapportant aux chiffres que nous avons donnés en traitant des résultats généraux de l'opération, l'évaluer approximative-

ment à 20 p. 100 environ, à 25 p. 100 peut-être si l'on tient compte de la gravité d'un certain nombre des cas pour lesquels l'amputation a dû être pratiquée. De toute façon *la mortalité de l'amputation interscapulo-thoracique est bien supérieure à celle que donne la résection de l'omoplate.*

En revanche, si nous ne pouvons, en présence d'un nombre aussi restreint de faits observés pendant un temps suffisant, parler de résultats durables, nous constatons au moins à l'avantage de l'amputation totale du membre une proportion infiniment moindre de récidives. Le chiffre de ces récidives s'accroîtrait, il est vrai, si, aux faits que nous considérons, nous devions ajouter les cinq cas dans lesquels le siège de la tumeur ne nous est pas indiqué d'une façon précise : trois d'entre eux (Dixi Crosby, Twitchell, Mac Clellan) se sont terminés par récidive ou généralisation; il est vrai que, dans le cas de Crosby, la généralisation ne s'est montrée que quatre ans après l'opération, dont, par conséquent, le malade a largement bénéficié, et que le cas de Mussey, qui rentre dans la même catégorie, est un des exemples les plus certains de guérison durable, puisqu'elle fut constatée au bout de neuf ans. Quoi qu'il en soit, il nous paraît manifeste que l'amputation interscapulo-thoracique est moins souvent suivie du retour de l'affection de mauvaise nature que l'on s'était efforcé d'extirper, que la résection de l'omoplate.

Mais ce qu'il importe surtout de noter, c'est le mode suivant lequel se fait ce retour dans l'un et dans l'autre cas. Si l'intervention chirurgicale ne peut atteindre les manifestations encore latentes de la généralisation commençante, et si, dès lors, l'exérèse la plus habilement conduite ne met

point le malade à l'abri de l'évolution ultérieure des métastases viscérales du néoplasme, l'on doit néanmoins compter comme un succès partiel et comme une preuve de l'efficacité relative de l'opération, la guérison locale persistante et l'absence de récidive de la tumeur sur place; cette récidive est au contraire la plus déplorable preuve de l'impuissance et de l'inefficacité de l'intervention chirurgicale.

Or, recourant aux faits eux-mêmes sur lesquels se fonde la statistique de M. Poinsot, et scrutant à ce point de vue les observations toutes les fois que nous avons pu le faire, nous sommes arrivé, touchant la résection de l'omoplate, au triste résultat que voici : nous avons pu recueillir des documents suffisants sur sept seulement des onze faits signalés par M. Poinsot comme des cas de récidive (faits de von Langenbeck, Michaux, Pollock, Stephen-Rogers, Steele, Schneider, Bellamy). Dans ces sept cas la récidive s'est faite sur place dans la cicatrice, le plus souvent d'une manière diffuse et fort étendue, et elle a été accompagnée ou suivie à très brève échéance de généralisation du mal. Le temps qui s'est écoulé entre l'opération et la repullulation a varié entre six mois et vingt-huit jours.

Au contraire, parmi nos résultats d'amputations interscapulo-thoraciques pratiquées pour tumeurs de l'omoplate, nous ne trouvons qu'un fait certain de récidive locale, celui de M. Desprès, un cas de généralisation du mal sans récidive locale, dix-huit mois après l'opération (fait de Parise), enfin une observation (celle de Maling) dans laquelle la généralisation précoce de la tumeur, sans être absolument certaine, était au moins probable, mais où il n'y eut pas non plus de récidive locale : d'où la conclusion que, malgré

les beaux succès de cette opération conservatrice, *la résection de l'omoplate prête bien plus que l'amputation totale du membre à la récidive*, *et surtout à la récidive locale de la tumeur*.

Malgré l'ombre fâcheuse que cette constatation jette sur les résultats d'une des plus belles acquisitions de la chirurgie opératoire, il n'en reste pas moins établi qu'en raison de sa gravité moindre, mais surtout parce qu'elle permet de ménager un membre capable de rendre encore de bons services, la résection de l'omoplate est l'opération de choix qui doit être pratiquée dans la plupart des cas de tumeurs malignes ou suspectes développées sur cet os ; que les résections partielles ne peuvent être conservées que pour des tumeurs manifestement bénignes ou de très petit volume et bien nettement circonscrites; enfin que l'amputation interscapulo-thoracique, c'est-à-dire l'extirpation de l'omoplate malade pratiquée conjointement avec le sacrifice du membre supérieur, doit être réservée pour certains cas dans lesquels l'étendue du mal, le développement excessif de la tumeur, font naître des contre-indications positives à la résection.

La question des indications de l'amputation interscapulo-thoracique, réduite de la sorte aux contre-indications de la résection de l'omoplate, se laisse facilement résoudre par l'examen des observations :

1° *La résection de l'omoplate avec conservation du membre est rendue impossible parce que la tumeur entoure les vaisseaux axillaires ou qu'elle affecte avec eux des rapports intimes.* — Ce fait s'est présenté trois fois dans les huit observations que nous rapportons. Dans le cas de Mc Gill, ce fut au cours même d'une tentative de résection de l'o-

moplate que l'artère axillaire fut blessée dans l'énucléation de la portion de la tumeur qui proéminait dans l'aisselle; il fallut aussitôt se décider à sacrifier le membre supérieur tout entier.

Dans la première observation due à Fergusson, la tumeur, qui avait envahi le trapèze et plusieurs des muscles de l'épaule, immobilisait le bras; les vaisseaux et les branches terminales du plexus brachial étaient entourés par le tissu pathologique.

Cette complication peut être reconnue ou tout au moins présumée, grâce à la disposition de la tumeur qui remplit alors une notable partie de l'aisselle, parfois aussi par la constatation de l'affaiblissement du pouls radial; celle-ci, dans un troisième cas, permit à Macnamara d'annoncer que l'artère axillaire était incluse dans la masse morbide.

Cette disposition des vaisseaux, qui peut être la cause des plus graves complications au cours de l'amputation, et qui oppose au chirurgien des difficultés parfois insurmontables (le cas de Macnamara dont le malade mourut d'hémorragie en est la preuve), rend absolument inexécutable la résection de l'omoplate; elle suffit à justifier le sacrifice du membre toutes les fois qu'elle peut être non seulement reconnue avec certitude, mais même supposée. Une des conditions essentielles du succès définitif de l'exérèse des tumeurs malignes du squelette est leur ablation très large dans les tissus sains, et lorsque les masses néoplasiques s'approchent assez des vaisseaux pour se mettre en contact immédiat avec eux, la nécessité de serrer le tissu pathologique de très près exposerait à faire une opération incomplète. C'est probablement dans la nécessité

où l'on se trouve de ménager les organes qui traversent l'aisselle, qu'il faut rechercher la cause principale des récidives locales, si fréquentes à la suite des résections de l'omoplate.

2° *La tumeur englobe l'articulation scapulo-humérale et s'étend jusqu'à la partie supérieure du bras.* — Cette circonstance a été observée dans les deux observations de Fergusson, dans celles de Hamilton, de Parise et d'Ollier. Dans ce dernier fait, il est vrai, l'articulation, quoique entourée par le tissu pathologique, était libre encore.

En pareil cas il est certain que la résection de l'omoplate ne peut suffire ; il faut, ou bien y joindre la résection de l'extrémité supérieure de l'humérus, ou lui substituer l'amputation interscapulo-thoracique. La première de ces modifications opératoires a été employée un nombre de fois trop restreint pour qu'on puisse tirer quelque conclusion de ses résultats : nous ne trouvons relatés dans la statistique de Gies que trois faits de cet ordre dus à Syme, à Durham Bird et à Schuppert : Dans le premier et le troisième il s'agissait de chondromes, dans le second d'une récidive de carcinome. Le résultat de l'opération de Syme est inconnu : celui des deux autres cas fut heureux, et l'état des fonctions était même très bon chez l'opérée de Bird, sur laquelle une articulation nouvelle s'étant faite entre l'humérus et les deuxième et troisième côtes, la malade pouvait coudre et écrire.

Il est difficile de dire à l'avance dans quelles occasions le chirurgien pourra se borner à ajouter la résection de la tête humérale à la résection du scapulum, et celles où il lui faudra sacrifier le membre entier. Dans les cas douteux,

lorsqu'au cours même de la résection de l'omoplate on découvre une propagation de la tumeur du côté de l'articulation scapulo-humérale et de l'humérus, une incision exploratrice doit être dirigée dans le sens où le mal tend à se propager afin d'en détermimer les limites. Si celles-ci ne sont pas trop éloignées, si la résection d'une faible longueur de l'extrémité supérieure de l'humérus suffit à enlever toutes les parties malades, on peut imiter la conduite des chirurgiens que nous venons de nommer et se borner à réséquer l'extrémité supérieure de l'humérus : il faut néanmoins reconnaître qu'un raccourcissement notable de cet os doit beaucoup altérer les résultats fonctionnels, et que l'opération partielle, en présence de lésions qui ont une tendance manifeste à s'étendre, expose beaucoup à la récidive.

La crainte de cette dernière doit l'emporter le plus souvent sur le désir de conserver un membre déjà fort compromis, et fera pencher la balance en faveur de l'amputation interscapulo-thoracique, d'autant plus qu'à l'extension du mal vers la partie supérieure du bras viennent le plus souvent s'ajouter d'autres conditions défavorables dont il va être question.

3° *Le volume excessif de la tumeur* ne serait pas à lui seul une contre-indication suffisante à la résection. Il est rare néanmoins qu'une tumeur très volumineuse de l'omoplate ne remplisse pas l'aisselle, qu'elle ne refoule ou qu'elle n'environne pas les vaisseaux axillaires, qu'elle n'étende des prolongements soit vers le bras, soit du côté du creux sous-claviculaire, et qu'ainsi elle ne rende pas la résection pure et simple de l'omoplate impossible ou tout au moins insuffisante.

4° Une contre-indication plus formelle à la résection se tire de l'*envahissement* et de l'*ulcération de la peau* par la tumeur. Le sacrifice d'une partie des téguments devient alors nécessaire et ne permet plus de compter sur une réparation satisfaisante à la suite de la résection. L'amputation, au contraire, comme dans les cas d'Hamilton, de MM. Ollier et Desprès, permet d'utiliser la peau saine partout où on la trouve pour la confection des lambeaux destinés à recouvrir la solution de continuité.

5° Enfin l'*envahissement des ganglions axillaires*, celui des ganglions sus-claviculaires, dans les cas où il n'y a pas encore d'engorgements plus profonds qui soient appréciables, est à lui seul une raison pour rejeter la résection, car l'amputation interscapulo-thoracique peut seule permettre en pareil cas d'aborder et d'extirper la totalité non seulement des ganglions engorgés, mais encore de ceux qui sont menacés.

Résumons ce qui précède en disant qu'en cas de tumeur de l'omoplate maligne ou présumée telle, la résection de cet os dans sa totalité doit être la règle, et que les contre-indications de cette opération qui deviennent les indications de l'amputation totale du membre supérieur avec l'omoplate se tirent : 1° de l'impossibilité où l'on se trouve de conserver un membre utile ; 2° et surtout de la crainte qu'on a de voir survenir une récidive locale à la suite de la résection.

L'extension de la tumeur du côté des vaisseaux axillaires, sa propagation à l'articulation scapulo-humérale et à l'extrémité supérieure du bras déterminent la première de ces contre-indications ; le volume considérable de la tumeur, ses limites peu précises, sa diffusion au niveau des muscles

et des espaces intermusculaires, l'adhérence de la peau, l'envahissement des ganglions, correspondent à la seconde. En présence surtout de la grande fréquence des récidives locales que l'on a observées à la suite des résections de l'omoplate, on fera sagement d'accorder à cette considération une importance plus considérable que celle qui paraît lui avoir été attribuée jusqu'à ce jour et de préférer, dans les cas douteux, les garanties que donne un sacrifice pénible mais nécessaire, au désir d'obtenir un succès opératoire plus séduisant peut-être, mais trop souvent de courte durée.

Revenons, en terminant ce sujet, sur la détermination chirurgicale à prendre dans les cas douteux ; nous avons dit, lorsque la tumeur de l'omoplate s'étend vers le bras, qu'une incision exploratrice, faite au cours de la résection même, permet parfois de juger de l'étendue des lésions et de décider si l'on doit s'en tenir purement et simplement à la résection du scapulum, y joindre la résection de l'extrémité supérieure de l'humérus, ou transformer l'opération en une amputation interscapulo-thoracique. Nous pensons que c'est une conduite qu'il ne serait pas bon de vouloir étendre à un trop grand nombre de faits, et qu'il y aurait danger à l'adopter, notamment quand il existe quelque incertitude sur les connexions que la tumeur affecte avec les vaisseaux. La raison principale de la sécurité avec laquelle on pratique actuellement l'amputation du membre supérieur dans la contiguité du tronc réside dans la précision rigoureuse avec laquelle peut être réglé chacun de ses temps : Le plus important d'entre eux est assurément la ligature de l'artère et de la veine sous-clavières, pratiquée à la faveur de la résection

de la clavicule, ligature qui constitue en quelque sorte une opération préliminaire précédant l'amputation elle-même dont elle constitue le premier acte. Cette opération préliminaire ne peut être exécutée que si l'on est résolu d'abord à sacrifier le membre ; la négliger, c'est d'autre part laisser l'opéré courir la chance d'hémorragies formidables et de l'entrée de l'air dans les veines. Il faut donc avoir fixé à l'avance sa détermination soit pour l'une de ses opérations, soit pour l'autre, et ne recourir aux incisions exploratrices que dans le cas précis où, dans le cours d'une résection considérée comme praticable, on rencontre des difficultés résultant d'une extension de la tumeur vers des régions que l'on avait crues indemnes, au moins en grande partie.

L'amputation interscapulo-thoracique étant l'opération la plus étendue que l'on puisse diriger contre les tumeurs de l'omoplate et celle à laquelle on n'a recours que lorsque la résection de l'omoplate n'est plus possible, elle ne comporte d'autres *contre-indications* que celles qui sont communes à l'ablation de toutes les tumeurs malignes. Pour l'entreprendre il faut être sûr de pouvoir enlever toute l'étendue du mal; — il faut avoir des raisons suffisantes de croire qu'il n'existe encore aucun commencement de généralisation.

Une contre-indication formelle résulte par conséquent de l'adhérence du néoplasme à la paroi thoracique. Il en est de même lorsque les muscles pectoraux ou le trapèze, ou le grand dentelé, ou quelque autre de ceux qui unissent l'omoplate au tronc, sont envahis par une infiltration étendue et diffuse du tissu pathologique. — L'adhérence de

la peau, lorsqu'elle est assez large pour nécessiter une perte de substance des téguments telle que la plaie ne puisse être aisément recouverte, doit être aussi considérée comme une contre-indication, surtout quand on remarque en même temps soit dans la peau même, soit dans le tissu cellulaire sous-cutané, des noyaux isolés constitués par des productions néoplasiques. En pareil cas, non seulement on a de grandes chances pour que des métastases profondes se soient déjà réalisées, mais on courrait, en opérant, au-devant d'une récidive locale certaine. Enfin un engorgement très considérable des ganglions sus-claviculaires, principalement s'il constituait une tumeur entourant les vaisseaux sous-claviers, rendrait trop difficile et fort dangereuse la recherche et la ligature de ces derniers; il ferait présumer l'envahissement de groupes ganglionnaires inaccessibles, comme ceux du médiastin, et il devrait faire rejeter toute intervention.

Tous les signes qui peuvent révéler l'existence de métastases viscérales doivent être recherchés avec soin, et s'il existe quelques indices ou même quelques soupçons d'une généralisation déjà constituée, on fera sagement de s'abstenir. Quoique l'amputation totale du membre supérieur ne puisse être comptée parmi les opérations les plus meurtrières, elle fait courir au malade trop de risques, et surtout elle laisse une mutilation trop considérable, pour que l'opéré ne doive avoir, à ce prix, des chances très sérieuses de guérison durable.

Ce que nous venons de dire des métastases viscérales s'applique avec plus de raison encore aux tumeurs que le malade pourrait porter en d'autres points du corps, et principalement sur divers os. Si la néoplasie primitive de

l'épaule est constituée par du sarcome ou surtout par du carcinome, les tumeurs siégeant en d'autres points ne peuvent provenir que d'une généralisation. L'on doit à cet égard faire une réserve pour les chondromes : l'on sait en effet que ceux-ci sont très souvent multiples, que leur apparition se fait parfois presque simultanément sur divers os, et que tandis que certains d'entre eux restent stationnaires, d'autres peuvent subir un accroissement plus rapide et acquérir un volume énorme. Si donc la tumeur de l'épaule présentait les caractères physiques et la marche d'un chondrome, et si les autres tumeurs, existant depuis un temps fort long sur d'autres points du squelette, restaient stationnaires dans leur développement, il nous semblerait permis de procéder à l'ablation de la tumeur principale. Si au contraire une ou plusieurs productions analogues paraissaient subir le même travail d'accroissement que la tumeur de l'omoplate, il faudrait craindre qu'elles n'appartinssent à cette variété de tumeurs qui, tout en ayant la texture des vrais chondromes, présentent un certain degré de malignité. Leur multiplicité, en pareil cas, justifierait amplement l'abstention.

En dehors de ces conditions spéciales et de celles qui sont universellement considérées comme les contre-indications générales de toutes les opérations et sur lesquelles nous n'avons pas à nous étendre, nous n'en trouvons aucune qui doive arrêter l'intervention chirurgicale. L'état d'affaiblissement du malade, lorsqu'il n'est pas causé par une cachexie véritable, est le plus souvent le résultat des douleurs prolongées, de la gêne, de la fatigue, de la dépression morale bien plus que des privations ; il ne peut se

modifier que par la suppression de la lésion qui épuise les forces, et à moins qu'il ne soit porté à un tel degré que le malade ne puisse évidemment supporter le choc opératoire, la solution la plus prompte sera également la plus favorable. L'amputation totale du membre supérieur dans la contiguïté du tronc doit être considérée non comme une opération de choix, mais comme une opération de nécessité que l'on pratique pour sauver la vie alors qu'il ne reste plus d'autre ressource. On peut être amené à l'exécuter dans des conditions désavantageuses et même très précaires, mais lorsqu'elle s'impose la seule considération qui puisse arrêter est la certitude qu'elle ne saurait plus être qu'un sacrifice inutile.

§ II

DES INDICATIONS FOURNIES A L'AMPUTATION TOTALE D'EMBLÉE PAR LES TUMEURS DE L'HUMÉRUS.

Le volume excessif d'une tumeur bénigne, d'un enchondrome de l'humérus par exemple, peut rendre la désarticulation scapulo-humérale impossible ou tellement périlleuse qu'il faille pour enlever le mal se résoudre à une opération plus considérable. Cette indication n'a pas été adoptée par tous les chirurgiens : Velpeau (1), dans un cas analogue refusa toute intervention et les considérations par lesquelles il motiva son abstention renferment même un blâme implicite à l'adresse des chirurgiens qui ne

(1) Enchondrome du bras, *Clinique de l'hôpital de la Charité*, M. le professeur VELPEAU (*Gazette des hôpitaux*, 1861, p. 138). — *Réflexions de Dolbeau sur le fait précédent* (*ibid.*, p. 162).

craindraient pas de s'attaquer à des tumeurs aussi considérables.

La tumeur en question occupait l'épaule et la partie supérieure du bras, auquel elle donnait l'apparence d'un énorme gigot de mouton. Elle mesurait 110 centimètres de circonférence horizontale, 54 de haut en bas. Sa consistance, son développement, son insertion évidente sur l'humérus, tout indiquait un enchondrome.

Velpeau se souvenant du cas de Roux, publié par Bauchet (alors son interne, plus de trente ans auparavant), se refusa à toute opération. Il pensait que la tumeur, en raison de son volume, tenait à l'acromion et à la clavicule autant qu'à l'humérus ; mais eût-on même pu éviter de toucher à ces deux derniers os, il n'eût pas opéré davantage. « Dans l'un des cas précités que M. Velpeau eut l'occasion d'observer à l'hôpital de la Clinique et qui fut opéré sous ses yeux par Roux, quoique la tumeur fût bien moins considérable (elle ne pesait que 18 livres), le résultat fut fatal. Le malade, bien que d'une forte constitution, mourut le lendemain sans hémorragie, sans accident quelconque qui pût expliquer cette issue funeste. Il succomba à cette sorte d'épuisement nerveux qu'entraînent les grands délabrements de l'économie.

« Ce n'est jamais impunément, ajoutait l'illustre professeur, qu'on enlève de pareilles masses qui sont devenues en quelque sorte comme des espèces d'organes adventifs à l'existence desquels l'organisme s'est habitué. »

Nous avons eu l'occasion d'examiner la photographie du malade en question, photographie qui se trouve, si notre souvenir est exact, en la possession de M. le Dr Desprès. L'opération eût été probablement très difficile en raison de la disposition même de la tumeur qui, très développée en avant, faisait disparaître les creux sus et sous-claviculaires, et qui eût ainsi rendu la ligature préalable de l'artère

sous-clavière des plus difficiles. La manière de voir et la conduite de Velpeau furent néanmoins combattues par Dolbeau, qui n'hésita pas à déclarer que, dans le cas en question, il n'eût pas reculé devant l'opération. Parmi les arguments que Dolbeau mit en avant, indiquons l'opinion que la résection d'une partie de l'omoplate n'est pas de nature à aggraver beaucoup le pronostic de la désarticulation de l'épaule dans un cas semblable.

C'était, d'ailleurs, à une résection partielle de l'omoplate jointe à l'amputation scapulo-humérale qu'avait eu recours Syme vingt-cinq ans auparavant pour enlever une énorme tumeur cartilagineuse de l'épaule, développée dans des conditions analogues (1).

Opération pratiquée sur un homme de quarante-cinq ans, qui depuis six ans avait vu se développer une tumeur de l'épaule. Celle-ci remplissait l'aisselle, masquait l'articulation, et avait déterminé une fracture spontanée de l'humérus trois ans après le début environ. Cette tumeur était manifestement une tumeur cartilagineuse.

Le 5 janvier 1835, Syme découvrit la tumeur par une incision convexe allant de l'acromion au bord antérieur de l'aisselle, chercha et lia l'artère axillaire ; disséqua, en s'aidant d'une incision semblable faite en arrière, la partie postérieure de la tumeur. Puis il coupa avec des cisailles la clavicule et l'acromion, et comme la tumeur était absolument adhérente à la cavité glénoïde, il fit d'un trait de scie tomber tout l'angle externe de l'omoplate, puis il sépara le membre. Le malade ne ressentit aucune suite fâcheuse, il était guéri le 13 février.

(1) James Syme, *Fibro-cartilaginous tumour of the humerus. Removal together with the arm and part of the scapula and clavicle. Recovery* (*Edinburgh medical Journal*, 1836, t. XLVI, p. 249).

Nous ne savons quelle fut la suite de ce cas ni s'il y eut récidive : Syme, qui le rapporte, ne paraît pas s'être préoccupé de l'opportunité, ni s'être même douté de la possibilité d'enlever avec le membre supérieur la totalité de l'omoplate, au lieu de se borner à n'en retrancher que l'angle externe. Il devait cependant, près de trente ans après, pratiquer l'amputation interscapulo-thoracique pour une tumeur de l'humérus, probablement même pour une tumeur cartilagineuse.

Des six observations d'amputation totale du membre supérieur avec l'omoplate, pour des tumeurs de l'humérus que nous avons recueillies, deux concernent des *chondromes*, ce sont le fait de Syme et le mien. Il peut y avoir néanmoins quelques doutes sur la constitution anatomique de la tumeur dans le cas de Syme. Celle-ci, qui avait nécessité d'abord la décapitation de l'humérus, est bien donnée comme un chondrome par l'auteur, mais une récidive, qui nécessita une ablation nouvelle même avant qu'on ne se résolût à l'extirpation totale du membre avec l'omoplate, était constituée par un *kyste fibro-plastique*, renfermant de la sérosité. Ce fait montre, en tous cas, quelles affinités existent entre les tumeurs réputées cartilagineuses du squelette et les tumeurs malignes, avec quelle rapidité se fait parfois leur repullulation, quelles transformations elles peuvent subir.

La tumeur que nous avons enlevée était un chondrome, et l'amputation dans la contiguité du tronc était indiquée par son énorme volume, par l'application intime de l'omoplate à la surface de la tumeur — la juxtaposition était tellement étroite que ce n'était qu'avec la plus grande

difficulté que l'on arrivait à surprendre quelque mobilité entre la masse pathologique et l'angle inférieur du scapulum seul perceptible à sa surface : — et par le mode particulier de pédiculisation de la tumeur qui avait entraîné l'omoplate loin de la paroi thoracique, de sorte que cet os ne se rattachait au tronc que par la clavicule et par les muscles qui de l'humérus et de l'omoplate se rendent soit à la cage thoracique, soit au cou, soit à la colonne vertébrale. Dans de pareilles conditions l'amputation interscapulo-thoracique était plus facilement exécutable qu'une désarticulation scapulo-humérale, laquelle eût exigé une dissection des plus difficiles : l'amputation interscapulo-thoracique devait être moins dangereuse, car la section de la clavicule permettait la ligature préalable de l'artère sous-clavière, tandis que ce n'eût été qu'avec des peines infinies que l'on eût pu lier l'artère axillaire à la surface du chondrome ; cette ligature n'eût d'ailleurs modifié en rien la perte de sang que devait entraîner l'isolement de la tumeur ; enfin l'amputation totale donnait une garantie infiniment plus sûre contre les récidives, puisqu'elle permettait de porter la section très loin dans les parties saines, tandis que la désarticulation scapulo-humérale eût laissé, pour recouvrir la plaie, des couches musculaires, particulièrement le deltoïde, que leur aplatissement extrême à la surface du néoplasme et leur contact prolongé avec son tissu devaient faire considérer comme un terrain tout préparé pour une repullulation du mal sur place.

Nous insistons sur ces considérations qui nous permettent d'établir les circonstances où l'amputation totale du membre supérieur peut et doit être déterminée par l'existence d'un enchondrome de l'humérus. Ce ne sont pas

seulement les cas où l'omoplate est envahie, mais ceux dans lesquels, en raison du volume de la tumeur, de ses connexions intimes avec l'omoplate et avec les muscles qui en partent, il est plus facile, moins dangereux au point de vue de l'opération elle-même et de ses risques, et plus sûr pour éviter les récidives, de supprimer l'omoplate en même temps que le bras. Le succès obtenu dans le cas de Syme et dans le mien, la guérison qui chez mon opéré se maintient depuis plus de quatre ans, le résultat physique et fonctionnel qui lui permet une existence active depuis cette époque, justifient pleinement les critiques que Dolbeau adressait à la proscription de toute intervention formulée par Velpeau dans des termes d'une excessive sévérité. L'observation de mon malade démontre en outre que l'amputation interscapulo-thoracique exécutée dans des conditions favorables vaut mieux dans certains cas déterminés qu'une désarticulation de l'épaule traversée par des dangers et des difficultés de toute espèce.

Reste à savoir si dans quelques-uns de ces cas une amputation partielle de l'omoplate, dont l'angle externe et la partie avoisinante du corps, compris dans la tumeur ou menacés par elle, seraient seuls enlevés avec le membre supérieur, ne devrait pas être préférée à l'ablation de la totalité de cet os. Nous avons rapporté un premier succès de Syme sur lequel on pourrait appuyer cette pratique. L'on peut donc concevoir qu'une tumeur assez exactement circonscrite à l'extrémité supérieure de l'humérus et à la partie la plus voisine du scapulum puisse être enlevée en totalité avec le membre supérieur en ménageant une partie du corps de l'omoplate. Nous rappellerons néanmoins combien facilement les chondromes récidivent au voisinage

de leur implantation primitive; comme d'ailleurs le résultat de l'opération partielle au point de vue de l'application et de l'utilisation d'un membre artificiel ne présente aucune espèce d'avantage sur l'amputation totale, comme il est douteux qu'elle soit souvent plus facile ou moins dangereuse que cette dernière, nous pensons que dans la majorité des cas où un enchondrome de l'humérus force le chirurgien à porter la section du membre au-dessus de l'interligne huméro-glénoïdien, c'est à l'amputation interscapulo-thoracique totale d'emblée qu'il faut s'adresser en règle générale. Nous allons d'ailleurs revenir encore sur ce sujet en examinant les faits de tumeurs malignes du bras qui ont conduit à pratiquer cette grande opération.

Lorsqu'une *tumeur maligne de l'humérus* se trouve avoir acquis un développement tel qu'elle ait envahi soit l'omoplate, soit les muscles qui de l'humérus se portent au scapulum, ou bien encore la peau dans une certaine étendue au niveau du moignon de l'épaule, à plus forte raison lorsqu'il existe un engorgement ganglionnaire dans l'aisselle, *si l'ablation complète du mal peut encore être pratiquée avec quelque certitude*, la seule opération à laquelle on puisse avoir recours est l'amputation interscapulo-thoracique; ce précepte nous paraît devoir être établi comme une règle formelle.

Ce n'est pas que les résultats obtenus dans les quatre faits que nous avons pu recueillir soient bien encourageants. L'opéré de Kenneth M' Leod, un enfant de deux ans à la vérité, mourut presque aussitôt après l'opération; des trois malades qui survécurent, l'un, celui de M. Verneuil, succomba quelques mois après, à la généralisation du mal : il s'agissait d'un sarcome embryo-plastique qui avait détruit

toute l'extrémité supérieure de l'humérus, envahi les muscles scapulaires, perforé l'omoplate. Dans le cas de Heath, où une énorme tumeur, que l'examen anatomique fit reconnaître comme un sarcome à cellules rondes, surmontait l'humérus, envahissant les muscles de l'épaule, et adhérait solidement à l'omoplate, au moment où le chirurgien, sept mois après l'opération, se félicitait du succès qu'il avait obtenu, il était forcé de constater près de la cicatrice l'existence « d'un petit nodule résistant qu'il se proposait d'enlever au premier jour ». Cette phrase, pour tous ceux qui connaissent le pronostic de ces récidives à la cicatrice, ne laisse malheureusement guère de doute sur la réalité d'une repullulation et sur la terminaison qui dut survenir. L'opéré de Lund, dont la partie supérieure de l'humérus avait été usée par un sarcome fibro-plastique qui remplissait l'aisselle et recouvrait les deux tiers externes de l'omoplate, retourna chez lui guéri en apparence le quarante-sixième jour, mais nous ne savons rien sur la suite éloignée de ce cas pathologique.

Si peu satisfaisants que soient ces résultats, ils ne doivent point faire rejeter l'amputation interscapulo-thoracique dans les cas semblables, puisque celle-ci n'est par elle-même pas beaucoup plus grave, ni plus pénible par ses suites que ne l'est la désarticulation de l'épaule, et qu'il ne viendrait à l'esprit d'aucun chirurgien de se refuser à pratiquer cette dernière opération en cas d'ostéo-sarcome de l'humérus, uniquement parce que l'on sait qu'à sa suite les récidives et les généralisations du mal sont fréquentes. Non seulement l'intervention est indiquée comme une *opération de bienfaisance* pour adopter un terme qui lui a été appliqué par M. Verneuil dans une leçon qu'il fit à propos du

malade sur lequel il dut pratiquer l'amputation scapulo-thoracique, mais on ne doit pas renoncer à l'espoir de procurer, avec le soulagement, la prolongation d'une existence rendue plus supportable, une survie durable ou même une guérison définitive, si les limites du mal peuvent être déterminées par une exploration attentive, et si l'on est certain de reporter bien au delà des régions envahies le champ où doit s'exercer l'intervention chirurgicale.

C'est justement parce que, dans l'amputation interscapulo-thoracique, ce champ d'action est placé sur les limites mêmes du tronc, le plus loin possible des parties malades ; c'est parce que cette opération, en ouvrant non seulement l'aisselle mais le creux sus-claviculaire, permet de reconnaître et d'emporter les ganglions envahis avec le tissu cellulaire qui les entoure, que l'opération en question nous semble préférable à toutes les amputations partielles dans lesquelles une portion seulement de l'omoplate est enlevée avec le membre supérieur. Les exemples d'opération de cette nature sont d'ailleurs assez rares, et dans ceux que nous avons pu réunir, la mort est survenue par généralisation. Le premier en date est le fait suivant de Gensoul (1) :

Un portefaix, âgé de vingt-trois ans, remarque depuis trois mois un gonflement de l'épaule gauche, pour lequel il est admis à l'Hôtel-Dieu de Lyon. La tumeur, qui croît de jour en jour, remplit l'aisselle, refoule en haut la clavicule, écarte l'humérus en dehors.

Gensoul, après avoir pris l'avis de Janson et de Viricel, admet-

(1) Gensoul, *Tumeur cancéreuse énorme, s'élevant de la partie supérieure de l'humérus et entourant l'épaule gauche; amputation du bras, résection d'une grande partie des os de l'épaule, guérison apparente. Récidive du cancer, mort trois mois et demi après l'opération;* observation recueillie par Peiffer (*Journal clinique des hôpitaux de Lyon*, août 1830, t. II, p. 97).

tant l'existence d'un cancer de l'humérus, mais jugeant que l'articulation était envahie par le mal, pratique le 22 juillet l'opération suivante.

1° Le malade étant assis, il dessine un lambeau postérieur qu'il dissèque, puis il coupe les muscles sus et sous-épineux;

2° Il sépare d'un trait de scie vertical tout l'angle extérieur de l'omoplate et la partie externe de la clavicule (il fallut se reprendre à deux fois pour pratiquer cette section qui comprit la cavité glénoïde, l'acromion, l'apophyse coracoïde et l'extrémité acromiale de la clavicule, le premier trait de scie n'ayant pas été porté assez loin);

3° Le membre étant alors écarté du tronc, Gensoul dissèque la tumeur et la sépare des vaisseaux et nerfs de l'aisselle ; cette tumeur était grosse comme un œuf d'oie;

4° Il cherche l'artère axillaire au milieu du plexus, la saisit, la lie et la coupe ;

5° Il achève d'enlever le membre en taillant en avant un court lambeau.

L'opération est suivie d'un collapsus passager, puis de quelques accès fébriles ; néanmoins la cicatrisation était presque achevée quand, vers le milieu d'août, la récidive apparut sur la plaie, vers le point où avait été faite la section des vaisseaux et des nerfs. Bientôt survinrent des signes d'épanchement pleural de voisinage; la cachexie s'empara du malade, qui mourut le 31 octobre.

L'autopsie montra qu'il s'agissait d'un fongus hématode de l'humérus, avec envahissement des ganglions de l'aisselle. Les portions des os de l'épaule qui avaient été enlevées étaient saines.

Peiffer, qui rapporte cette observation, pense que dans ce cas il eût mieux valu faire la désarticulation de l'épaule; mais Gensoul, dans une note, justifie sa conduite en disant que l'acromion et l'apophyse coracoïde étaient englobés dans le tissu morbide. Il eût été impossible d'attaquer la

région antérieure de l'épaule la première, en raison du développement que présentait en ce point la tumeur qui recouvrait l'artère axillaire; c'est ce qui a déterminé Gensoul à se tracer le plan qu'il a suivi dans cette opération.

Daniel Gilbert ne fut pas plus heureux dans le cas suivant que rapporte Günther (1), sans en donner l'indication exacte.

Un médecin américain reçoit en octobre 1845 une contusion de l'épaule; en mai, nouveau traumatisme, à la suite duquel on croit à une fracture ou à une luxation de l'humérus; un gonflement de l'épaule se développe rapidement, la peau est distendue, les mouvements du membre empêchés, des douleurs surviennent; le malade souffrait d'ailleurs d'une hépatite et de fièvre intermittente.

Opération. — L'artère axillaire étant comprimée, incision partant du bord postérieur de l'aisselle et remontant à un pouce au-dessus de l'épine de l'omoplate; une seconde incision est faite au niveau du point où la première croise l'épine scapulaire, on la conduit en avant et en dehors jusqu'à la pointe de l'omoplate, puis, de là, en dedans et en haut le long du bord inférieur de la clavicule jusqu'à son tiers externe où on la relève jusqu'à un pouce au-dessus de son bord supérieur. On rétracte le lambeau triangulaire ainsi limité, la clavicule est sciée vers son tiers externe; la peau est ensuite tirée en arrière au niveau de l'incision postérieure, là où la tumeur recouvre l'épine de l'omoplate: le muscle grand dorsal, le grand rond, le sus et le sous-épineux sont coupés ; on sectionne d'arrière en avant l'épine de l'omoplate, puis on coupe avec la scie le col et une partie du corps de l'omoplate. On conduit alors une incision dans le creux de l'aisselle au travers de la peau et du grand pectoral, on lie l'artère axillaire un peu au-dessous de

(1) G.-B. Günther, *Lehre von der blutigen Operationen am menschlichen Körper;* 4e Abtheil., 3e Unterabth., *Die Operationen am Thorax* (Leipzig u. Heidelberg, 1861, p. 36 et suiv., *Operationen an der Scapula*).

la clavicule ; puis on achève la section en séparant toutes les attaches du membre. On dut lier la mammaire externe, enlever des ganglions suspects, l'opération avait duré quatorze minutes et la perte de sang s'éleva à 10 onces.

La santé, qui s'était d'abord améliorée, empira bientôt, des douleurs névralgiques violentes apparurent, et le 27 avril le malade succombait à un hydrothorax.

La tumeur était lobulée, et donnait l'aspect du « sarcoma pancreaticum » des auteurs. La tête de l'humérus occupait la cavité articulaire dont la synoviale était trouble et épaissie. L'humérus était comminutivement fracturé au col chirurgical et avait perdu toute apparence osseuse jusque vers sa partie moyenne.

Dans un troisième dont fait nous avons retrouvé la trace il n'est pas fait mention de la terminaison de l'opération ni de ses suites.

C'est celui qu'a sommairement rapporté le professeur G.-M. Humphry (1), en présentant à la Société médicale de Cambridge un cas de tumeur maligne de l'humérus droit, pour laquelle il avait enlevé l'épaule avec la partie externe de l'omoplate et de la clavicule. Le patient avait l'aspect cachectique et les ganglions de l'aisselle étaient très engorgés. L'hémostase provisoire fut facilitée grandement par l'emploi d'un compresseur spécial inventé par M. Wherry pour la compression de la sous-clavière : celle-ci put être ainsi maintenue pendant près de trente minutes. Il s'agissait d'une tumeur ostéoïde ayant son point de départ à la face externe du périoste, ayant envahi les muscles, et pénétrée elle-même par une ossification irrégulière qui semblait partir du périoste.

La conservation d'une partie de l'omoplate n'enlève rien aux difficultés et aux dangers de l'opération ; elle n'ajoute

(1) Prof. G.-M. Humphry (*Cambridge med. Society*, 3 mars 1882, *Brit. med. Journ.*, 1882, vol. I, p. 501).

rien, ainsi que nous l'avons dit, à son résultat fonctionnel, elle diminue la garantie, déjà si précaire, que l'amputation totale du membre donne contre la récidive : quand donc il s'agit de l'intervention pour une tumeur maligne de l'humérus, elle nous paraît devoir être absolument rejetée. Les observations que nous venons de citer ne sont pas faites pour modifier le jugement qu'*a priori* l'on aurait pu porter sur ces amputations partielles que, par opposition à l'amputation totale du membre supérieur dans la contiguïté, l'on pourrait nommer les *amputations du membre supérieur dans la continuité de l'omoplate et de la clavicule.*

En traitant des indications fournies à l'amputation brachio-thoracique par les tumeurs malignes de l'omoplate, nous n'avons à dessein pas parlé de celles qui pourraient être relatives à la nature anatomique de ces tumeurs. Nous observerons la même réserve pour ce qui est des tumeurs de l'humérus :

1° Parce que les examens histologiques bien faits sont trop rares parmi les faits que nous avons recueillis, et le diagnostic anatomique dans la plupart des cas trop peu justifié, pour que nous puissions tirer de ces données des conclusions positives sur la question particulière qui nous occupe ;

2° Parce que les relations de l'étude histologique des tumeurs et de leurs caractères cliniques ne sont pas assez connues, notamment pour ce qui est des ostéo-sarcomes, pour que l'on puisse déterminer sur le vivant, parmi les diverses variétés que présentent ces tumeurs des os longs, celle à laquelle on a affaire, et pour qu'il soit permis de tirer de ce diagnostic une conclusion thérapeutique.

M. Schwartz, dont l'excellente thèse sur les ostéo-sarcomes des membres expose bien exactement à cet égard l'état de nos connaissances, en cherchant à réunir en un tableau les caractères différentiels de ces diverses espèces de sarcome des os, a fait mieux ressortir encore le vague et l'incertitude qui règnent sur ce point.

Des notions bien plus utiles seront fournies par la considération de l'accroissement plus ou moins rapide de la tumeur, de sa consistance, de la manière dont elle se comporte avec l'os où elle a pris naissance et avec les tissus avoisinants, enfin avec les ganglions. Ces données à la vérité intéresseront plus le pronostic de l'opération que la détermination chirurgicale elle-même. *En présence d'une tumeur de l'humérus que ses caractères nous démontrent être une tumeur maligne, l'amputation interscapulo-thoracique doit être pratiquée d'emblée toutes les fois que la désarticulation scapulo-humérale sera devenue insuffisante, de même qu'en présence d'une tumeur maligne de l'omoplate, cette amputation doit être exécutée si la résection de l'omoplate ne peut suffire.*

Les seules considérations qui puissent suspendre l'intervention, en dehors des contre-indications communes à toutes les opérations en général, ici comme lorsqu'il s'agit de tumeurs de l'omoplate, sont la certitude que la totalité des parties malades ne pourrait être enlevée sans faire courir à l'opéré des risques en disproportion avec les bénéfices de l'opération, et la constatation des premiers indices d'une généralisation commençante.

§ III

QUELQUES AUTRES INDICATIONS DE L'AMPUTATION INTERSCAPULO-THORACIQUE.

A. *Ostéites.* — Les ostéites ont donné lieu à l'une des indications les plus fréquentes de la résection totale de l'omoplate de même qu'aux diverses variétés de résection partielle de cet os. Quoique la nature de l'altération osseuse soit, dans bien des cas, difficile à préciser, il est vraisemblable qu'il s'agissait le plus souvent d'ostéites tuberculeuses ou de caries de l'omoplate, quelquefois aussi d'ostéites de croissance suivies de nécrose.

Il nous paraît peu probable que les premières, c'est-à-dire les ostéites tuberculeuses, puissent jamais motiver le sacrifice du membre entier. Les altérations qu'elles déterminent dépassent rarement l'extrémité supérieure de l'humérus, et dans les cas les plus graves la résection de la tête de cet os jointe à l'extirpation de l'omoplate doit suffire. On sait du reste que c'est dans des affections de cette nature et particulièrement au membre supérieur, que les tentatives de conservation d'un membre, même très compromis en apparence, ont donné les plus brillants résultats. Quelle que soit l'extension des lésions osseuses et même l'altération des parties molles au niveau de l'épaule et du bras, il nous semble que jamais on ne serait autorisé à enlever d'emblée la totalité du membre, et que si l'on était amené à cette dernière extrémité, ce ne pourrait être que par opérations successives et à la suite de complications qu'il ne nous est pas facile de prévoir.

Il peut en être tout autrement lorsqu'il s'agit d'une ostéite de croissance : l'envahissement du tissu médullaire par l'inflammation qui s'étend parfois d'emblée à toute la longueur d'un os et même aux os voisins, la profondeur des altérations qui amène la nécrose de toute une diaphyse ou la production d'un séquestre dans ses parties les plus centrales, la certitude où l'on est que, même après une amélioration apparente et la disparition des premiers phénomènes locaux et généraux graves, on restera en présence d'une affection quelquefois latente, mais d'une évolution indéfinie et parfois illimitée, justifient le sacrifice du membre dans deux conditions : soit lorsque l'existence du malade court des dangers pressants auxquels la suppression rapide d'un centre d'infection peut seule porter remède — ou bien lorsqu'en face d'une situation sans issue où la nécessité d'enlever la totalité des parties malades s'impose, on s'aperçoit que l'étendue des os atteints est trop considérable pour qu'une résection, une sorte de désossement du membre, permette de compter encore sur la réparation des organes et la restauration des fonctions. Cette nécessité se présente moins souvent au membre supérieur qu'au membre inférieur : il doit être rare, d'ailleurs, que l'ostéomyélite atteigne à la fois l'humérus et l'omoplate qui semble plus réfractaire à cette affection que la clavicule, mais le fait peut se produire. Il faut donc admettre le cas où, placé vis-à-vis d'une ostéomyélite aiguë affectant l'humérus et s'étendant à l'omoplate, le chirurgien se trouverait, comme dernière ressource, dans l'obligation de sacrifier le membre entier : mais nous n'en connaissons pas d'exemple. En pareille circonstance on ne se résoudrait pas aisément à pratiquer du premier coup

une mutilation aussi étendue : on se bornerait probablement à recourir d'abord à la désarticulation de l'épaule et ce ne serait qu'au bout d'un temps plus ou moins long que l'on se déciderait à y joindre l'extirpation du scapulum, si cette opération devenait nécessaire : telle fut la conduite qui fut suivie par Fergusson dans un cas dont il a publié l'observation, cas dont il sera question à propos des amputations pathologiques consécutives.

Les ostéomyélites à marche lente ne le cèdent en rien aux ostéomyélites aiguës sous le rapport de l'étendue et de la profondeur des altérations osseuses qu'elles déterminent : aussi peut-on voir, au cours de leur évolution, se produire la conjoncture dont nous venons d'envisager la possibilité. En pareil cas il est plus facile de reconnaître jusqu'où vont les lésions et de prendre un parti en conséquence que lorsqu'il s'agit d'une ostéomyélite aiguë : et cependant ce ne fut pas de propos délibéré mais presque par surprise que fut pratiquée l'amputation interscapulo-thoracique dans le seul cas de cette nature où l'on y ait eu recours. Ce fut en effet au cours d'une résection de l'omoplate, que M. Bérenger-Féraud, s'apercevant que la diaphyse humérale était atteinte dans presque toute son étendue et qu'un instrument explorateur pénétrait à une grande distance dans son canal médullaire, se décida à enlever le membre, et à transformer séance tenante sa résection en une amputation totale. Ce fait paraît se rapporter à une ostéomyélite à marche subaiguë ; c'est du moins la conséquence qui semble ressortir de quelques-uns des détails de l'observation, tels que l'âge du sujet (23 ans), l'étendue et le siège des lésions, qui dans les caries et les ostéites tuberculeuses n'affectent presque jamais les diaphyses, la marche rela-

tivement rapide de l'affection (1 an), sa localisation à un membre sans trace d'aucune affection semblable en un autre point de l'économie, enfin la bonne constitution du malade qui se concilierait difficilement avec l'idée d'une invasion tuberculeuse locale aussi étendue.

En dehors des faits vraiment exceptionnels comme celui que nous venons de rappeler, on ne peut guère imaginer d'inflammation osseuse, à plus forte raison de maladie articulaire qui puisse faire naître l'indication d'une amputation interscapulo-thoracique.

B. *Anévrysmes.* — Nous ne mentionnons cette affection que pour prévoir toutes les hypothèses. Certains anévrysmes, surtout les anévrysmes diffus par blessure de l'artère axillaire, ont pu forcer le chirurgien à proposer et à pratiquer le sacrifice du membre. Peut-être, si la lésion artérielle était située très haut, l'amputation interscapulo-thoracique pourrait-elle, dans une semblable extrémité, répondre d'autant mieux à l'indication, que la section de la clavicule qui en constitue le premier temps donne une grande sécurité dans la recherche de l'artère sous-clavière dont elle facilite très sensiblement la ligature.

C. *Affections de voisinage.* — Nous ne trouvons plus guère d'autre affection pathologique qui puisse devenir pour l'amputation interscapulo-thoracique une cause raisonnable d'indication. Peut-être dans quelques cas exceptionnels les pertes de substance des téguments ou des parties molles produites par une gangrène ou un phlegmon diffus, comme celles qui nécessitent parfois l'amputation d'un membre, — peut-être l'ablation d'un cancroïde fort étendu situé au moignon de l'épaule, pourraient-elles conduire le chirurgien à cette extrémité. Nous ne pensons pas

qu'il soit sage d'envisager sérieusement de pareilles hypothèses. Il est un certain rapport entre la cause pathologique et l'action chirurgicale dirigée contre elle qu'on ne doit pas perdre de vue si l'on ne veut manquer à la modération, au bon sens chirurgical et même à l'humanité. Comme exemple de l'excès auquel on est entraîné lorsqu'on en perd l'exacte mesure, nous ne pouvons que citer l'observation de Morisani, observation que nous nous sommes refusé à faire entrer en ligne de compte dans la détermination des indications de l'opération qui nous occupe. On sait que ce chirurgien, pour un cancer du sein adhérent à la poitrine, qui avait envahi toute l'aisselle, sur les pressantes sollicitations de la malade, non seulement enleva le membre supérieur avec l'omoplate, mais ouvrit largement la poitrine en réséquant une partie de la cage thoracique : sa malade mourut sur la table d'opération. On trouvera peut-être quelque chose d'exagéré dans notre aversion pour les tentatives de ce genre : on nous rappellera que l'opération, que nous préconisons pour certains cas graves, avait été sévèrement qualifiée, pour ainsi dire proscrite par Michon, par Velpeau. Cet exemple prouve en effet que les lois chirurgicales ne sont pas immuables, non plus du reste que la plupart des vérités que nous pensons scientifiquement établies : Telle opération qui devait être qualifiée d'imprudente au commencement de ce siècle pouvait encore paraître hardie il y a quelque vingt ans, et nous la considérons aujourd'hui comme une opération banale. Mais il faut que l'audace de nos entreprises ne s'accroisse qu'en raison de la sécurité que nous puisons dans le perfectionnement de nos moyens d'action; et qui donc oserait soutenir que, dans le cas auquel nous faisons allusion, l'on n'ait pas dépassé de beau-

coup la mesure dans laquelle l'état actuel de nos connaissances nous permet de compter sur le succès.

B. — Indications et contre-indications des amputations pathologiques consécutives.

Des seize faits que nous avons pu réunir, et dans lesquels l'extirpation de l'omoplate a été pratiquée un temps plus ou moins long après la désarticulation du bras, quinze ont trait à des tumeurs de l'humérus qui avaient récidivé après l'amputation; dans un cas seulement, celui de Fergusson, il s'agissait d'une ostéite ancienne ayant vraisemblablement débuté par l'humérus. On voit donc que c'est la récidive de tumeurs qui a fourni l'indication de beaucoup la plus fréquente à l'opération qui nous occupe.

Ces tumeurs du reste étaient de natures très diverses : deux fois il s'agissait de chondromes (faits de Mussey et de Krakowitzer); elles sont désignées sans plus de détails par les termes d'encéphaloïde ramolli (Rigaud, Jeaffreson), de carcinome (Busch), de cancer sans détermination de siège (Conant), d'ostéo-cancer (G. Buck), et simplement de tumeur de mauvaise nature (Deroubaix); dans les cas où la constitution anatomique du néoplasme est indiquée, il s'agissait de sarcomes, soit de sarcomes fasciculés (Soupart, Stimson, Wood, d'Ambrosio), d'un sarcome ostéoïde (Conklin), enfin d'un sarcome myéloïde (Swain).

Lorsque la tumeur était de nature cartilagineuse, la désarticulation du bras a précédé la récidive de plusieurs années (sept ans, Mussey; cinq ans, Krakowitzer). La repullulation des tumeurs malignes au contraire s'est faite en général dans un temps assez court et l'extirpation de l'omoplate

n'a été séparée de la première opération que par un intervalle de quelques (quatre à onze) mois.

La désarticulation de l'épaule n'avait du reste pas toujours été la seule opération qui eût précédé l'ablation de l'omoplate : le malade de Deroubaix avait subi d'abord la résection de la tête humérale, puis la désarticulation du bras. Dans le cas de Mussey (enchondrome), un métacarpien avait été enlevé sept ans avant la désarticulation du bras, dix-neuf ans avant l'extirpation de l'omoplate; à l'indication sommaire que nous possédons du cas de G. Buck, se trouve ajoutée en note la remarque qu'au point de vue des récidives ce fait doit être rapproché de celui de Mussey. Enfin le malade de Conant, pour une affection dont le siège initial n'est pas indiqué, se vit successivement amputer le pouce, la main, l'avant-bras, le bras, puis désarticuler l'épaule avant qu'on eut recours à la dernière intervention.

Ces récidives se signalèrent presque toujours par un accroissement rapide; dans la plupart des cas où l'observation est suffisamment explicite, c'était bien l'omoplate qui en était le siège; les fosses sus et sous-épineuses et la fosse sous-scapulaire étaient le plus souvent envahies; parfois la clavicule elle-même était atteinte (Conklin). Quoique nous manquions de détails précis sur ce point, la reproduction du néoplasme semble avoir procédé du périoste; dans les faits de Mussey et Krakowitzer cependant, relatifs à des chondromes, la tumeur récidivée paraît bien avoir débuté par l'os lui-même. Dans un seul fait, celui de Jeaffreson, la tumeur récidivée était due à un engorgement ganglionnaire adhérent à l'omoplate. La cicatrice résultant de la première opération a été envahie par la réci-

dive dans presque tous les cas; dans un certain nombre d'entre eux (Stimson, Conklin, Wood, d'Ambrosio), la peau elle-même était prise sur une plus ou moins grande étendue. La malade de d'Ambrosio, notamment, était atteinte d'une récidive absolument diffuse.

Cet exposé nous montre dans quelles conditions a été faite l'opération complémentaire, plutôt qu'il ne nous en donne les indications. Celles-ci résultent exclusivement de la récidive d'une tumeur au-dessus du siège d'une intervention chirurgicale antécédente. La conduite à suivre dans de telles circonstances n'a même pas besoin d'être discutée, et tant que le mal se présente dans des conditions qui rendent son ablation praticable avec quelques chances de succès, celle-ci doit être exécutée. Il n'y a du reste en pareille matière plus d'opération partielle à discuter; l'extirpation de l'omoplate est la seule ressource à laquelle on puisse s'adresser.

Quand il s'agit de tumeurs cartilagineuses surtout, l'indication ne peut subir aucune espèce de doute. La lenteur de la marche de ces tumeurs, l'intervalle très long qui sépare l'apparition de la récidive de la première ablation, sont des raisons qui permettent d'attendre une guérison permanente ou tout au moins durable à la suite d'une nouvelle extirpation.

Quand au contraire on a affaire à des tumeurs vraiment malignes, à des sarcomes, à un encéphaloïde, à un cancer (pour me servir des termes qui ont été employés à raison ou à tort dans les observations), il faut peser avec soin les chances de récidive nouvelle, et mieux vaudrait s'abstenir lorsque celle-ci paraîtrait à peu près inévitable. C'est ce que l'on doit craindre lorsqu'il y a non seulement une infil-

tration des muscles, mais un envahissement étendu de la peau; à plus forte raison lorsque la récidive est absolument diffuse comme dans l'observation de d'Ambrosio.

On ne peut néanmoins assigner de limites précises aux contre-indications de la réamputation. L'examen des faits, qui nous montre le retour du mal comme une des terminaisons malheureusement fréquentes (cinq cas, sur treize de survie à l'opération) à la suite des amputations pathologiques consécutives, ne nous présente qu'une observation à peu près certaine de récidive locale (fait de G. Buck) pour trois (Deroubaix, von Langenbeck, Conklin) où la généralisation emporta l'opéré sans qu'il y eût eu de réapparition de la tumeur sur place, et cela au bout de vingt-cinq mois dans le cas de Conklin, d'un an et demi dans celui de Langenbeck. D'autre part des succès comme ceux de Rigaud, de Conant, où la guérison s'est maintenue dix et douze ans après l'extirpation de tumeurs franchement malignes, surtout après les récidives multipliées pour lesquelles le second de ces auteurs avait dû successivement sur le même membre pratiquer six amputations de plus en plus rapprochées du tronc, ces succès, dis-je, sont bien faits pour encourager les chirurgiens qui se trouveront dans des circonstances analogues, à ne pas abandonner la partie tant qu'il leur restera la ressource d'une dernière intervention.

Mais l'étude des observations d'amputations pathologiques consécutives pour tumeurs nous conduit à une autre considération qui confirme les conclusions que nous avons présentées à propos des amputations totales d'emblée. Dans un certain nombre des faits de désarticulation de l'épaule qui ont nécessité ultérieurement l'extirpation de l'omoplate, la première de ces opérations

n'a pu être exécutée qu'avec de grandes difficultés tenant aux connexions intimes qui s'étaient établies entre les masses néoplasiques et l'angle externe de l'omoplate. Ainsi Conklin craignait de ne pouvoir passer entre la tumeur et l'acromion qu'elle englobait; dans le cas de Wood la tumeur de l'humérus envoyait des prolongements dans les fosses sus et sous-épineuse; d'Ambrosio dut extirper isolément des parties de la tumeur adhérentes à l'acromion et à la fosse sous-épineuse; Soupart, en même temps que la désarticulation du bras, pratiqua la résection de la cavité glénoïde de l'acromion et d'une partie du bord axillaire de l'omoplate, etc., etc. Si, dans ces conditions, le chirurgien, constatant l'extension des lésions du côté de l'omoplate, eût eu recours d'emblée à l'amputation totale du membre supérieur en comprenant le scapulum dans l'extirpation, non seulement il eût épargné au malade une seconde opération dont la gravité est exactement la même que celle de l'amputation totale d'emblée, mais il l'eût certainement placé dans de meilleures conditions pour la guérison définitive et mieux assuré contre les récidives ultérieures.

Nous n'avons que peu de chose à dire des indications fournies par les ostéites. Il est excessivement rare qu'une affection de cet ordre, qu'il s'agisse d'une ostéite tuberculeuse, d'une carie, d'une nécrose, puisse motiver la désarticulation scapulo-humérale. Il faudrait, pour faire renoncer aux principes de conservation qui, au membre supérieur, doivent être appliqués jusqu'aux dernières limites, une extension et une gravité des lésions peu communes. Si néanmoins le fait s'était produit et qu'après la désarticulation du bras on observât une continuation de l'affection originelle, que l'exploration des trajets fistuleux

fît reconnaître une altération profonde de l'omoplate, à moins qu'il n'y eût quelque contre-indication particulière tirée de l'état général, il ne faudrait pas reculer devant l'extirpation de cet os. L'on comprendra sans peine que l'impossibilité de déterminer à l'avance l'étendue des parties malades (à moins que les lésions ne soient très limitées au proche voisinage de la cavité glénoïde) rende ici l'ablation totale de l'omoplate seule bonne à conseiller et à exécuter.

En pareil cas l'on n'a pas à compter avec les récidives, pourvu que l'os altéré soit complètement enlevé; l'on pourra donc ménager le plus possible les parties molles et pratiquer une résection sous-périostée de l'omoplate réglée, plutôt qu'une réamputation semblable à celle que nécessite la récidive de tumeurs. Il se pourrait cependant que l'on fût obligé d'agir autrement; dans le seul cas d'amputation pathologique consécutive motivée par une ostéite que nous possédions, Fergusson conduisit l'opération comme s'il eût eu affaire à une tumeur récidivée. Nous reviendrons sur ce sujet en décrivant le manuel de l'opération et ses divers modes.

Ces opérations, soit l'amputation interscapulo-thoracique totale d'emblée, soit l'extirpation de l'omoplate pratiquée consécutivement à la désarticulation de l'épaule, seront toujours exécutées aussitôt qu'on en aura reconnu la nécessité, tout particulièrement lorsqu'il s'agit de tumeurs ou de récidives. L'apparition d'une maladie intercurrente, l'existence d'un état de grossesse avancée, devront seuls être considérées comme pouvant motiver un délai. On n'oubliera pas enfin, ici, comme à l'occasion de tout traitement chirurgical, de toujours s'enquérir, chez les femmes,

de l'état des fonctions menstruelles et de la date probable de la prochaine apparition des règles avant de déterminer le jour de l'opération. A part ces quelques restrictions et celles qu'indiquent parfois les convenances du malade, à la question : quand faut-il opérer? nous devons répondre : le plus tôt possible. — Il n'en est plus de même, et la matière mérite d'être examinée avec plus de soin, lorsqu'il s'agit des cas traumatiques dont nous allons envisager les indications.

II. — AMPUTATIONS TRAUMATIQUES.

Les treize exemples d'amputation interscapulo-thoracique pour lésions traumatiques se répartissent de la façon suivante : deux fois l'opération a été pratiquée pour des blessures par coup de feu (cas de Cuming et de Gaetani-Bey). Dans quatre faits l'indication a été fournie par de grands délabrements produits par des machines (cas de Vincent Jackson et de Parise, qui à lui seul en a réuni trois observations). Dans six autres cas, l'amputation a dû être faite à la suite de l'arrachement du membre supérieur (faits de Winslow Lewis, Niepce, Patrick H. Watson, Charles, Jessop et de M. Lucas-Championnière). Enfin, dans un cas dont nous n'avons que l'indication sommaire, celui de Weelhouse, la nature de la lésion traumatique n'est point indiquée. Il faut envisager successivement ces trois classes où se répartissent les faits publiés.

§ I

PLAIES PAR COUP DE FEU.

Nous ne saurions mieux faire, au commencement de ce paragraphe, que de reproduire les considérations que Patrick Heron Watson a magistralement exposées avant

de les faire suivre du récit de son fait personnel. Ces considérations, dont la justesse est confirmée par la pratique des chirurgiens d'armée et par les statistiques que nous fournit l'histoire des dernières campagnes, ne s'appliquent d'ailleurs pas seulement aux lésions produites par les projectiles, mais aux autres variétés de traumatisme. Voici les termes mêmes dans lesquels s'exprime Patrick Heron Watson :

« En remémorant les cas bien connus de Cuming et de Gaetani-Bey, qui les premiers exécutèrent l'ablation complète du membre supérieur pour des blessures par coup de feu de l'omoplate, sir William Fergusson fait avec raison la réflexion suivante : « Je dois dire, à la vérité, « que je puis à peine concevoir un fait de fracture compliquée « de l'omoplate, où l'extirpation de la totalité de cet os « puisse être justifiée en tant qu'intervention immédiate (1). » Je ne puis qu'apporter la plus complète adhésion à cette déclaration. J'eus l'occasion, comme chirurgien attaché à l'hôpital de Balaclava, de voir plusieurs cas de fracture de l'omoplate produits par des éclats de bombe ; je me souviens entre autres d'un fait où le projectile était logé au voisinage de l'omoplate, d'où il ne put être extrait par une incision qu'un mois après. Dans ce cas l'os entier était le siège d'une fracture très comminutive ; les apophyses seules étaient indemnes. Malgré l'étendue de ces lésions, les fragments conservèrent en grande partie leur vitalité, et quoique la suppuration fût assez longtemps abondante et menaçât même d'épuiser le malade, l'os consolida et le blessé guérit après avoir perdu quelques parcelles d'os à peine. J'ai éga-

(1) *Practical surgery*, 4e édit., p. 337.

lement vu l'extrémité supérieure de l'humérus, l'apophyse coracoïde, la cavité glénoïde, fracturées par une balle conique au point de réclamer la résection de la tête humérale et l'extraction des principaux fragments de la clavicule; je n'ai cependant jamais trouvé de cas de blessure par coup de feu du scapulum qui eût pu motiver l'extirpation complète de cet os seule ou jointe à l'amputation du membre supérieur. L'omoplate, en raison, je pense, de la minceur et de la disposition pour ainsi dire parcheminée de son corps en tous les autres endroits que l'épine et les apophyses, quelque maltraitée qu'elle puisse paraître au premier abord, ne semble pas se ressentir beaucoup des blessures par coup de feu les plus sévères.

« Dans ces cas, comme dans ceux de fractures compliquées, *l'état des parties molles et surtout de la peau, des vaisseaux sanguins et des nerfs, règle l'opportunité de l'amputation bien plus que l'état de l'os lui-même.* Cette règle de la pratique est d'une application constante dans la chirurgie d'hôpital, et l'on doit s'y tenir ferme plus encore pour l'extrémité supérieure que pour le membre inférieur. Toutes les fois qu'il ne sera pas démontré que la lésion du squelette laissera forcément un membre ballant (*flail-like*) et sans utilité, personne ne pourra décider le sacrifice d'emblée du membre par une amputation en se fondant uniquement sur l'étendue des désordres qu'a éprouvés l'os seul. Quand d'autre part, dans une fracture compliquée des membres, les vaisseaux sanguins et les nerfs ont été atteints au point que les parties auxquelles ils se distribuent soient privées de leur vitalité ou de leur innervation et, partant, de leur utilité, ce n'est pas la lésion de l'os qui supprime les chances de conserver le membre. La blessure

de l'os accroît le danger pour l'existence, elle ne fait pas que l'amputation soit plus inévitable, elle rend seulement plus évidente la nécessité de la pratiquer.

« La destruction des téguments, lorsqu'elle est assez étendue pour donner une perte de substance que la rétraction cicatricielle ne peut combler, ne réclame pas moins impérieusement l'amputation dans certains cas. Si la peau seule a été détruite et qu'il n'existe pas d'autre cause qui nécessite le sacrifice du membre, le temps le plus favorable pour pratiquer l'opération est sujet à discussion; c'est le cas des brûlures graves et étendues qui ont produit à un haut degré la destruction des tissus. En pareille occurrence, ou lorsque la peau a été détruite par arrachement sans que les parties sous-jacentes soient atteintes, mais plus particulièrement quand la profondeur à laquelle l'action thermique a mortifié les parties molles est encore incertaine, nous serions disposé à conseiller d'attendre. De merveilleuses restaurations, dans des cas semblables, ont pu être obtenues par des soins minutieux, et dans ceux mêmes où, après une longue période d'épuisement et de souffrance, la perte du membre est devenue inévitable, elle est peut-être l'occasion de moins de regrets pour le blessé et pour son entourage que si on n'avait pas accordé ce délai.

« Somme toute, dans bien des cas, si c'est le degré de la lésion du squelette et des parties molles qui réclame une intervention chirurgicale, c'est de la destruction seule des téguments que dépend l'étendue du segment de membre qu'il faut enlever pour avoir un moignon satisfaisant (1). »

Nous n'avons que peu de choses à ajouter à ces considé-

(1) Patrick Heron Watson, *loc. cit.*, p. 125.

rations, où sont si judicieusement exposées les conditions dont résulte, en cas de lésion traumatique de l'épaule, l'indication de pratiquer l'amputation totale du membre : les faits de plaie par coup de feu de l'omoplate que nous avons pu recueillir dans les écrits des chirurgiens militaires et dans les statistiques des grandes guerres contemporaines montrent, conformément à l'opinion de Fergusson et de Watson, que presque jamais ces lésions ne justifient l'amputation réglée du bras avec l'omoplate.

Le baron H. Larrey, dans un savant rapport qu'il a présenté à l'Académie de médecine à l'occasion d'un fait communiqué par M. Michalski (1), a réuni un certain nombre de cas de blessures graves par coup de feu de l'épaule où la désarticulation du bras et l'extraction de plusieurs fragments de l'omoplate ont été simultanément pratiquées : dans aucun d'eux on n'eut recours à l'amputation totale du membre avec l'omoplate.

La plupart de ces observations appartiennent à la pratique de Larrey et ont été publiées par cet illustre chirurgien dans son livre de *Clinique chirurgicale* (2) ; il n'est pas sans intérêt de les reproduire ici dans les termes où le baron H. Larrey les a résumées :

La première observation de Larrey représente un artilleur nommé Berger, blessé à l'épaule gauche par un boulet de canon, en 1814, au combat de la Rothière près de Brienne. L'extrémité articulaire de l'humérus, l'apophyse acromion et le bec coracoïdien avaient été brisés en même temps que le moignon

(1) Observation d'amputation scapulo-humérale avec résection partielle de la clavicule de l'acromion et de l'apophyse coracoïde pour une mutilation compliquée de l'épaule, par M. A. Michalski. — *Rapport à l'Académie de médecine*, par le baron H^te^ Larrey. Séance du 14 avril 1857.

(2) Larrey, *Clinique chirurgicale*, t. III, 1829, p. 559 à 597.

de l'épaule avait été emporté par le projectile. La désarticulation du bras fut faite le lendemain, et l'extirpation des apophyses acromion et coracoïde, la résection de la tête du scapulum et de l'extrémité externe de la clavicule, ainsi que l'excision du bord de l'épine de l'omoplate, firent de cette opération l'une des plus compliquées dont nous puissions parler, comme cas de guérison, après une mutilation semblable.

La deuxième observation se rapporte à un caporal du 13e de ligne, blessé en Russie à la prise de Smolensk. Il avait eu l'épaule gauche fracassée par un boulet de fort calibre. La tête de l'humérus, la clavicule et la totalité de l'omoplate étaient broyées, et leurs fragments déjetés en arrière avec les parties molles attrites et déchirées. Le membre, ne tenant plus que par quelques lambeaux de chair, fut enlevé sans peine, et toutes les pièces osseuses une fois détachées, le rapprochement des lèvres de la vaste plaie fut établi. Il ne survint pas d'accidents notables, et le blessé fut évacué le trente-cinquième jour sur la Pologne.

Nous pourrions presque compter cette observation de Larrey comme un exemple de désarticulation interscapulo-thoracique; ce serait toutefois plutôt un cas d'ablation totale du membre supérieur avec l'omoplate que d'amputation proprement dite, car le membre ne tenait plus que par quelques lambeaux et il n'y a pas eu ici d'opération réglée, mais plutôt une régularisation de la plaie. D'ailleurs il n'est pas certain que la totalité de l'omoplate ait été enlevée en même temps que le bras. Nous avons donc pensé que ce fait trouverait mieux sa place parmi les observations analogues qu'a rassemblées dans son rapport M. le baron Larrey et que nous continuons à passer en revue.

Une troisième observation (sur un nombre de dix-neuf dé-

sarticulations scapulo-humérales pratiquées en Égypte) est celle du général Fugières, blessé à la bataille d'Aboukir par un boulet de canon qui avait dilacéré le moignon de l'épaule, emporté une partie de l'acromion, fracassé l'humérus, dénudé l'articulation, divisé les vaisseaux et les nerfs axillaires, et détaché le membre ne tenant plus que par les téguments de l'aisselle et les tendons des muscles grand dorsal et grand rond. L'amputation immédiate, régularisée par deux lambeaux, fut suivie d'une gangrène partielle ; mais la cicatrisation s'effectua au bout de deux mois, et le général survécut dix-sept ou dix-huit ans à cette mutilation.

Une quatrième observation a trait au colonel d'artillerie d'Aboville, atteint à la bataille de Wagram par un boulet de gros calibre qui lui emporta une partie du moignon de l'épaule droite en fracassant l'articulation. Les muscles étaient arrachés, deux côtes rompues, l'acromion ainsi que l'extrémité externe de la clavicule brisés en morceaux. La tête de l'humérus, fracturée en trois portions, se trouvait déplacée vers l'aisselle. Le blessé était mourant ; il fut amputé sans espoir de salut, d'autant que l'artère axillaire dut être liée très haut. La plaie était effrayante, elle se cicatrisa cependant au bout de trois mois, et le colonel, devenu général, vécut encore de longues années.

Une cinquième observation relate la blessure d'un adjudant-major, qui fut apporté à la même ambulance de Wagram. L'épaule gauche, fracturée par un boulet, présentait une large dilacération des parties molles et des fractures comminutives de l'acromion, de l'extrémité externe de la clavicule, de la cavité glénoïde, du scapulum et de la tête de l'humérus, séparée de son col et luxée en bas et en dedans, sous le plexus brachial. La résection de toutes les pièces osseuses fracturées compliqua l'amputation immédiate du bras dans l'articulation, sans qu'il fût possible de former des lambeaux convenables pour recouvrir cette vaste plaie. Le tétanos se déclara vers

le dixième jour, mais il fut heureusement combattu par le cautère actuel. La cicatrisation fut très lente ensuite, mais enfin complète au bout de trois mois.

« Je pourrais, ajoute M. le baron Larrey, joindre d'autres observations à celles que je viens de résumer, si je ne craignais pas, en les puisant à la même source, de me laisser entraîner par un sentiment de prédilection bien légitime, et de m'écarter, malgré moi, du but et des limites de ce rapport.

« Il me suffira d'indiquer deux faits relatifs à des lésions traumatiques comparables encore à celui de M. Michalski.

« Le premier appartient à M. Brice (1), qui, en 1827, a enlevé une portion de la clavicule et de l'omoplate, en même temps qu'il a désarticulé le bras à un soldat grec, mutilé par un coup de feu, et il a vu guérir son opéré.

« Le second a été publié par M. Clot-Bey (2), qui amputa au mois d'octobre 1828 un soldat arabe de l'armée du vice-roi d'Égypte, blessé à l'épaule droite par une balle, seize ou dix-huit mois auparavant. Les accidents consécutifs de la blessure avaient altéré si profondément l'articulation, que l'amputation scapulo-humérale une fois faite, la résection du col de l'omoplate, atteint de carie, dut être pratiquée en même temps. Ici encore la guérison eut lieu.

« J'ai enfin relaté moi-même (3) huit cas de désarticulations du bras pratiquées au siège d'Anvers par divers chirurgiens. Quelques-unes furent nécessitées par des mutilations profondes et compliquées de l'épaule, avec des délabrements

(1) Velpeau, *Médecine opératoire*, 2e édit., t. II, 1839.

(2) Observation d'une amputation du bras dans l'articulation scapulo-humérale, avec résection du col de l'omoplate, par Clot. Marseille, 1830 (*Gaz. des hôpitaux*, 1831).

(3) *Histoire chirurgicale du siège de la citadelle d'Anvers*, 1833.

comparables aussi au fait rapporté par notre confrère de Pologne.

« Mais parmi les nombreux blessés de la campagne de Crimée, que j'ai eu l'occasion d'observer jusqu'à ce jour au Val-de-Grâce, j'ai vu seulement trois résultats de simple amputation scapulo-humérale, ce qui n'exclut pas les cas de résections partielles faites probablement avec l'amputation. »

Nous avons tenu à donner cette longue citation, car elle montre à merveille dans quelles conditions s'exerce l'intervention chirurgicale dans les cas de fractures complexes par coup de feu des os qui prennent part à la constitution de l'articulation de l'épaule, et quelles sont les indications qui résultent de ce genre de lésions. Souvent la désarticulation immédiate du bras s'impose. Il faut parfois y joindre l'extirpation de quelques fragments presque complètement séparés de l'omoplate et de la clavicule. En pareille occasion ce sont l'apophyse coracoïde, l'acromion, une partie de l'épine, la cavité glénoïde, le bord axillaire, qui ont été le plus maltraités et qu'il faut généralement enlever par morceaux. Mais jamais, sauf dans les cas précités de Cuming, de Gaetani-Bey et, si l'on veut admettre ce fait comme un exemple d'amputation interscapulo-thoracique, dans la deuxième observation de Larrey qui vient d'être reproduite, la nécessité de pratiquer l'extirpation de la totalité de l'omoplate ne s'est présentée.

Si nous consultons à cet égard les statistiques du Dr Chenu, nous trouvons, pour ce qui a trait à la guerre de Crimée (1),

(1) *Rapport au Conseil de santé des armées sur les résultats du service médico-chirurgical aux ambulances de Crimée*, etc., par J.-C. Chenu. Paris, 1865.

que sur 210 militaires pensionnés pour les blessures de l'épaule, 3 seulement (d'après le diagnostic fourni par les relevés; mais il est probable qu'il y en a eu un plus grand nombre compris parmi les faits indiqués sommairement comme des « coups de feu de l'épaule ») ont manifestement été atteints de fractures intéressant à la fois l'omoplate et l'humérus. Aucune opération n'avait été pratiquée; les blessés conservaient une ankylose complète où presque complète de l'épaule avec atrophie du membre.

Sur 222 désarticulations de l'épaule qui furent pratiquées pendant cette guerre dans les ambulances de Crimée ou de Constantinople, 85 furent suivies de guérison; nous n'avons de données certaines que sur les 74 de ces dernières qui sont relatives à des militaires pensionnés. Rien n'indique qu'une résection partielle de l'omoplate ait accompagné la désarticulation dans un quelconque de ces cas : il nous paraît absolument certain que dans aucun d'eux la totalité de cet os n'a été enlevée.

La statistique de la guerre d'Italie (1) nous offre la même absence de faits, faute, peut-être aussi, de données assez précises sur le mode des blessures et la nature des opérations qu'elles ont réclamées. Parmi les militaires pensionnés pour plaies par coup de feu de l'épaule, nous en trouvons quatre qui ont eu des fractures comminutives fort étendues de l'humérus et de l'omoplate, et qui ont guéri sans avoir subi d'amputation ni de résection, mais avec une ankylose ou une semi-ankylose de l'épaule, une atrophie et une perte presque complète des fonctions du membre.

Parmi les désarticulés de l'épaule (au nombre de 75 dont

(1) *Statistique médico-chirurgicale de la campagne d'Italie en* 1859 *et* 1860, par J.-C. Chenu. Paris, 1869.

36 ont guéri) nous ne trouvons qu'un seul, le nommé Laveille, cavalier au 7e chasseurs à cheval, qui ait présenté une fracture de l'omoplate et en même temps une plaie pénétrante de poitrine. La désarticulation scapulo-humérale ne fut pratiquée chez lui que tardivement, cent vingt jours après la blessure ; aucun traitement particulier ne fut réclamé par la fracture de l'omoplate : l'opéré guérit moins d'un mois après l'amputation.

Demme (1), dans les hôpitaux autrichiens du nord de l'Italie, ne paraît avoir, à cette époque, eu connaissance d'aucun fait où il y ait eu à la fois désarticulation de l'épaule et ablation totale ou partielle de l'omoplate. Il s'étend assez longtemps sur les délabrements produits par les coups de feu qui ont fracturé l'omoplate ; il raconte qu'à l'hôpital San-Francesco il eut l'occasion de retirer successivement vingt et un éclats de cet os d'une plaie ; il parle des dangers que les hémorragies primitives ou secondaires, que les suppurations profuses font courir au blessé ; il mentionne l'indication éventuelle de la résection de l'omoplate, mais il n'a entendu parler d'aucun fait où elle ait été pratiquée pendant la guerre de 1859.

Le recueil de faits le plus important à consulter à cet égard est le travail colossal publié en Amérique par George A. Otis, sur l'histoire médico-chirurgicale de la guerre de sécession (2). Nous y trouvons relevés 1 423 cas de blessures de l'omoplate observés pendant cette guerre et ayant donné 177 cas mortels seulement : ce qui, soit dit en pas-

(1) *Specielle Chirurgie der Schusswunden nach Erfahrungen in den Norditalienischen Hospitälern von* 1859, par Hermann Demme. Würzburg, 1861.

(2) *The medical and surgical history of the war of the rebellion*, par George A. Otis. Washington, 1876. Part. II, vol. II, p. 481.

sant, justifie l'opinion émise par Hennen (1) sur la bénignité relative des fractures du scapulum par coup de feu. Dans 43 de ces cas, seulement, furent pratiquées des opérations qui peuvent être qualifiées de résections partielles de l'omoplate, savoir : 23 opérations primitives, comprenant 6 cas mortels ; 14 intermédiaires, avec 6 morts également ; 2 opérations secondaires avec guérison, et 1 cas de mort sans date ; en tout 27 pour 100 de mortalité ; les opérations en question n'avaient souvent consisté que dans l'extirpation de l'acromion ou d'une partie de l'épine de l'omoplate ; parfois cependant une partie assez notable du corps de l'os lui-même et son extrémité externe avaient été enlevées. Les cas qui nous importent seuls sont ceux où la tête humérale avait été fracturée en même temps que l'omoplate, et où une intervention chirurgicale a dû être portée sur ces deux os à la fois. Les relevés d'Otis nous donnent à cet égard les résultats les plus précis.

La résection d'une partie plus ou moins étendue de l'extrémité de l'humérus fut pratiquée conjointement avec la résection de parties de l'omoplate pour des lésions semblables dans 42 cas, desquels 25 furent suivis de guérison ; 7 opérés furent perdus de vue, 10 moururent. Les causes de la mort, indiquées dans 5 cas seulement, furent l'érysipèle (1 cas), l'infection purulente (2 cas), l'hémorragie primitive (1 cas), des hémorragies secondaires plusieurs fois répétées (1 cas). — Si, chez les opérés guéris, nous recherchons quel a été l'état fonctionnel du membre, nous constatons un bon ou un très bon résultat dans 4 cas seu-

(1) J. Hennen, *Principles of military Surgery*, 3e éd., 1829, p. 394.

lement; la conservation d'une partie des fonctions dans 5 autres; dans 15 enfin le membre est noté comme ne pouvant être d'aucune espèce d'utilité. Dans les cas où l'état fonctionnel du membre était satisfaisant, il est important de noter que la résection partielle de l'omoplate avait été limitée à l'ablation de la cavité glénoïde, parfois même d'une partie de cette dernière seulement. — On peut juger par ces chiffres que, dans ces lésions complexes des os de l'épaule par coup de feu, la conservation du bras n'a donné de très brillants résultats ni au point de vue de la survie, ni au point de vue des services rendus aux opérés par le membre qu'on leur avait laissé.

Sur 368 cas de désarticulation primitive de l'épaule qui furent suivis de guérison, 5 nous présentent des exemples d'ablation simultanée de portions souvent assez importantes de l'omoplate (table XLIII, p. 620 : obs. 181, 201, 225, 293 et 331 ; opérations par N. Hayward; C.-S. Wood, 2 cas; C. Bower; D.-W. Bland). Parmi les 117 cas correspondants qui furent suivis de mort, un seul (obs. 11, par M. L. Herr) est un exemple de résection simultanée des trois quarts inférieurs de l'omoplate. Nous n'avons pas trouvé de fait où cette ablation de fragments de l'omoplate, pratiquée simultanément avec la désarticulation de l'épaule, ait été exécutée comme opération intermédiaire, secondaire, ou tardive. — Ainsi donc, que l'on ait tenté la conservation du membre supérieur ou que l'on ait jugé son ablation nécessaire dans les cas de lésions complexes du squelette de l'épaule par coups de feu, nous voyons que l'intervention ne s'est portée qu'exceptionnellement sur l'omoplate atteinte en même temps que l'humérus par l'agent vulnérant; qu'en pareil cas l'opération partielle a

toujours été celle à laquelle on a donné la préférence, et qu'elle s'est même souvent limitée à la simplification de la surface traumatique que l'on débarrassait de fragments osseux presque complètement détachés. — De toutes façons, la résection d'une partie plus ou moins considérable de l'omoplate ne paraît pas avoir aggravé le pronostic ni chargé la proportion des insuccès que comporte soit la résection de l'épaule, soit la désarticulation scapulo-humérale.

Nous voudrions ajouter à ces données celles qui résultent des observations faites pendant la guerre de 1870-1871. Mais les documents officiels, tout au moins pour ce qui concerne les plaies par coup de feu de l'épaule et de l'omoplate, n'ont point encore été livrés à la publicité.

L'important ouvrage que prépare l'état-major prussien (1) sur le service médico-chirurgical des armées allemandes est loin d'être complet, et le volume qui renferme les résultats des opérations pratiquées dans les ambulances et dans les hôpitaux à cette époque n'a point encore paru.

Il semble néanmoins résulter de l'étude des données incomplètes que nous possédons, que, pendant la guerre franco-allemande, les plaies par coup de feu de l'épaule n'ont jamais motivé l'ablation totale du membre supérieur avec l'omoplate.

L'ouvrage que nous venons de mentionner renferme dans un de ses fascicules déjà publiés, concernant l'action mécanique des projectiles (2), la relation d'un certain nombre

(1) *Sanitäts-Bericht über die Deutschen Heere im Kriege gegen Frankreich 1870-71, herausgegeben von der Militär-Medizinal-Abtheilung des königlich Preussischen Kriegsministeriums, etc, etc.* (Berlin, Mittler und Sohn).

(2) *Ibid.* IIIe partie, volume IV ; p. 66-67 ; planches IX-XI.

de fractures par coup de feu de l'omoplate, suivies d'accidents tels qu'hémorragies, ostéites, infiltrations purulentes, pyohémie, arthrites suppuratives de l'épaule; dans ces cas, la seule intervention à laquelle on ait eu recours a été la résection de la tête humérale pratiquée pour des fractures concomitantes de cette extrémité osseuse.

Beck (1), dans la relation qu'il donne des observations chirurgicales recueillies au corps du général von Werder, ne parle des fractures de l'omoplate par coup de feu que pour mentionner la résection des fragments comme opération secondaire ou tardive, mais toujours partielle.

L'un des auteurs allemands les plus autorisés, Fischer (2), dans son *Traité de chirurgie d'armée*, après avoir insisté sur la facilité avec laquelle les fractures du scapulum, produites par les projectiles, se consolident, rejette toute intervention primitive; en pareil cas, il n'admet que des opérations secondaires et partielles dirigées en vue d'enlever les fragments les plus compromis de l'omoplate. Il ne parle absolument que de résections très ménagées et, lors même qu'au cours de la résection de l'extrémité supérieure de l'humérus on constate l'existence de fractures de l'omoplate, il donne le conseil de n'enlever que les esquilles presque complètement détachées de l'os au moyen de l'élévatoire ou de rugines.

Nous pourrions multiplier ces citations desquelles on peut conclure que, d'après l'expérience de la guerre de 1870-1871, les fractures du scapulum ne semblent pas

(1) Bernhard Beck, *Chirurgie der Schussverletzungen; militärärztliche Erfahrungen auf dem Kriegschauplatze des Werder'schen Corps*. Fribourg en B. 1872.

(2) H. Fischer, *Handbuch der Kriegschirurgie*, 2e Anfl., IIe Bd; Stuttgart, Enke, 1882.

influer sensiblement sur le pronostic des blessures par coup de feu de l'articulation scapulo-humérale qu'elles compliquent, ni modifier d'une manière notable les indications qui en résultent.

Ainsi donc les blessures par coup de feu de l'épaule, qu'il y ait ou non fracture de l'omoplate, comportent à peu près les mêmes indications : les lésions de l'extrémité supérieure de l'humérus, celles des vaisseaux et des nerfs de l'aisselle, règlent la conduite du chirurgien et le font incliner soit vers la conservation du membre, soit vers la désarticulation ou la résection primitive de l'épaule, suivant des règles que nous n'avons pas à établir ici. Au cours de ces opérations, si elles sont jugées nécessaires, il peut être indiqué d'enlever les débris de l'acromion, de l'apophyse coracoïde, de l'extrémité articulaire de l'omoplate, si ceux-ci, presque complètement détachés, compliquent la plaie et paraissent fatalement voués à la nécrose : mais il nous semble qu'il faudra toujours s'abstenir de chercher à enlever les gros fragments appartenant au corps même de l'os, fortement adhérents encore à leurs insertions musculaires ; car l'expérience a démontré que de semblables fragments peuvent se consolider, que leur élimination, quand elle doit se faire, est aisée et peut être aidée par des opérations consécutives peu dangereuses, tandis que leur ablation primitive compliquerait la surface traumatique en augmentant l'étendue des espaces musculaires ouverts et le nombre des vaisseaux divisés par le traumatisme. Ce ne sera que dans des cas tout à fait exceptionnels de délabrements extrêmes produits par de gros projectiles ou par leurs éclats, lorsque la perte du membre sera assurée, qu'en même temps l'omoplate aura

été en quelque sorte broyée, et les téguments et les muscles dilacérés à la région scapulaire de telle façon qu'une régularisation de la plaie soit absolument nécessaire, qu'il deviendra légitime, ou bien de pratiquer, comme Larrey, l'extraction de tous les morceaux de l'omoplate fracturée après la désarticulation de l'épaule, ou plus rarement encore d'exécuter d'emblée l'amputation interscapulo-thoracique du membre supérieur comme l'ont fait Gaetani et probablement Cuming.

Consécutivement, deux ordres de complications pourront conduire le chirurgien à enlever l'omoplate conjointement ou postérieurement à la désarticulation du membre supérieur. La plus urgente serait constituée par la répétition d'hémorragies résultant de la lésion des artères scapulaires supérieure et postérieure, hémorragies qui ont été assez souvent observées (1). L'amputation pratiquée dans l'articulation scapulo-humérale et la ligature de l'axillaire ne pouvant mettre un terme au retour des accidents, puisque les vaisseaux qui fournissent le sang tirent leur origine de l'artère sous-clavière, il serait d'autant plus indiqué d'enlever les fragments de l'omoplate que cette opération, en simplifiant la plaie, permettrait de rechercher et d'atteindre les sources de l'hémorragie. En pareille circonstance, l'on pratiquerait l'extirpation autant que possible sous-périostée des diverses parties du scapulum consécutivement à la désarticulation du bras, plutôt qu'on ne ferait une amputation réglée comprenant à la fois l'omoplate et le membre supérieur. A plus forte raison agirait-on de la sorte, si l'indication opératoire était favorisée par

(1) Hennen, *loc. cit.*, p. 396.

une suppuration profuse avec certitude de nécrose étendue à la plus grande partie de l'omoplate : la présence du projectile enclavé au milieu des fragments de cet os ou perdu entre sa face profonde et le tronc ajouterait une opportunité de plus à celle qui résulterait de ces accidents. Ici encore, l'on aurait recours à l'ablation des séquestres et des esquilles suivant les règles de la méthode sous-périostée, en ménageant toutes les parties de l'os qui présenteraient encore des chances de vitalité suffisante, au lieu de procéder de propos délibéré à l'extirpation de l'omoplate entière.

§ II

GRANDS DÉLABREMENTS DE L'ÉPAULE PRODUITS PAR DES MACHINES.

Les observations qui se rattachent à cette catégorie nous offrent l'effrayante proportion de mortalité de trois cas terminés par la mort sur quatre ; proportion qui pourrait être aggravée encore si nous leur adjoignions le fait de Winslow Lewis, dont l'opéré succomba également ; mais comme, dans la note peu explicite qui se rapporte à ce cas, il est question de l'amputation du *reste du bras* broyé dans un engrenage, il nous a paru probable qu'il y avait eu séparation complète du membre plutôt qu'un simple écrasement, et nous avons préféré le joindre aux autres exemples d'amputations interscapulo-thoraciques motivées par des arrachements. On verra que les indications, de même que le pronostic de l'opération, sont bien différentes dans ce dernier cas de ce qu'elles sont dans les lésions traumatiques en apparence fort analogues que nous étudions en ce moment.

Dans le cas de Jackson le passage des roues d'un wa-

gon sur le bras droit, dans ceux de Parise le broiement par un arbre de transmission ou par des engrenages, avaient déterminé des lésions sur la nature desquelles nous voudrions avoir plus de détails. Nous savons cependant que, dans le premier cas de Parise, la clavicule brisée avait perforé la peau, les fragments de l'omoplate étaient enfoncés sous la paroi antérieure de l'aisselle au milieu de larges lambeaux déchirés et contus. Dans le second fait rapporté par cet auteur, outre les fractures comminutives de l'omoplate et de l'humérus, il paraissait y avoir des lésions étendues des téguments dont la destruction remontait jusqu'à la clavicule en avant, jusqu'à la partie inférieure du cou en arrière. Nous avons peu de données sur l'état des parties dans la troisième observation; enfin dans le cas de Vincent Jackson, bien que la fracture de l'omoplate eût été reconnue dès l'abord, ce ne fut qu'après que la désarticulation de l'épaule eut été pratiquée que l'auteur se résolut à simplifier la plaie en ajoutant à l'opération l'extirpation des fragments de cet os.

Dans les quatre cas l'opération a été primitive et quelquefois immédiate; il est probable, quoique les observations soient muettes sur ce point, que les blessés étaient encore sous le coup du choc traumatique. Celui-ci avait dû être très intense, puisque l'opéré de V. Jackson avait été tamponné par le wagon qui lui avait passé sur le corps, et que les deux malades de Parise qui succombèrent présentaient, avec les désordres résultant de l'écrasement du membre, des lésions concomitantes mutiples : fractures des apophyses épineuses et des lames vertébrales chez l'un, fractures des corps vertébraux et fractures de côtes intéressant le poumon chez l'autre.

En présence de la proportion de revers qu'ont fournis les cas de ce genre, l'on doit donc se demander si, dans les circonstances analogues, l'amputation totale du membre serait à conseiller et, au cas où elle paraîtrait indiquée, à quel moment il serait le moins dangereux de la pratiquer.

Le broiement du membre supérieur, avec section ou déchirure des gros vaisseaux et la dénudation ou la lésion des nerfs principaux qui s'y rendent, nécessite évidemment une intervention opératoire et une intervention immédiate. Nous ne croyons pas qu'en pareille circonstance l'on puisse adopter la pratique qui a été suivie par M. Lucas Championnière *dans un cas d'arrachement du membre*, et attendre sans imprudence que les phénomènes du shock traumatique se soient dissipés, pour opérer. On conçoit sans peine la différence des conditions où l'on se trouve placé dans l'une et l'autre de ces variétés de lésions traumatiques. Dans les broiements, le membre fracturé est encore adhérent au tronc ; souvent il a cessé de vivre, toujours il est menacé d'une prompte gangrène, et celle-ci peut se présenter, l'histoire de ces lésions nous en offre de trop nombreux exemples, avec les caractères de la gangrène foudroyante et de la septicémie suraiguë. Le blessé est d'ailleurs sous l'imminence d'hémorragies qui se produisent au moment où la circulation, momentanément affaiblie par la commotion nerveuse et la perte de sang, se relève avec l'état des forces. Au contraire, dans les arrachements de membres, les artères sont oblitérées par le fait même de leur élongation et de leur rupture; il est facile d'ailleurs de trouver dans la plaie béante l'extrémité de l'artère axillaire et d'y jeter un fil pour s'assurer contre toute complication de ce genre. Il n'en est pas de même, pas toujours au moins

dans les écrasements, et la circonstance seule que les blessés, comme celui de Jackson, avaient perdu une énorme quantité de sang au moment de l'accident, montre bien que c'est par l'affaiblissement de l'action cardiaque que s'était faite l'hémostase spontanée. Comment trouver, comment lier d'ailleurs, dans un bon nombre de cas, le vaisseau principal du membre au milieu des muscles broyés, des os réduits à l'état de fragments et d'un épanchement sanguin parfois énorme, sans faire une opération véritable dont l'ablation totale du membre ne serait que le temps complémentaire le plus considérable peut-être, mais le plus court. On est donc dans bon nombre de cas forcé d'agir aussitôt, sans pouvoir choisir le moment favorable, et de pratiquer en connaissance de cause une opération dans les plus déplorables conditions. Tout ce que l'on peut faire, c'est d'attendre quelques heures, lorsqu'il ne paraît pas y avoir un danger imminent résultant de complications locales et que d'autre part l'état de dépression du blessé est trop alarmant.

Quant aux lésions concomitantes existant du côté d'autres organes, si elles n'enlèvent pas tout espoir de sauver l'existence, elles ne sauraient entraver l'action chirurgicale entreprise en vue d'enlever un membre dont la conservation temporaire est une menace de tous les instants. Elles entreront seulement en ligne de compte en tant que facteurs importants de l'état général grave qui peut momentanément, mais pour un temps très court, suspendre l'intervention. Il s'agit, on le voit, de questions d'une appréciation très difficile et pour lesquelles une règle générale ne peut être donnée. Le chirurgien appelé à se prononcer dans ces conjonctures devra se demander si une temporisation

de quelques heures fait courir au blessé plus de chances fatales que l'état de shock traumatique où il se trouve n'en ajoute à celles qui sont inhérentes à l'opération. Notre sentiment est que, dans la majorité des cas semblables, en mettant à part ceux où le shock traumatique est assez prononcé pour faire craindre une fin prochaine et ceux où des lésions concomitantes trop graves auraient été reconnues, l'opération doit être immédiate, du moins primitive et presque toujours rapide : elle sera pratiquée d'urgence, sans aucun délai, si l'hémorragie paraît se continuer ou reprendre. L'observation suivante que nous a communiquée M. Parise et qui est déjà mentionnée dans la thèse de M. Trévelot appuiera d'un exemple ce précepte dont l'application n'admet aucune restriction.

Il y a peu de temps un blessé est apporté à l'hôpital Saint-Sauveur (à Lille) avec un broiement du membre supérieur et de l'épaule gauche. Il existe en avant une immense plaie contuse, l'hémorragie paraît arrêtée. Dans la région pectorale, au-dessous de la clavicule, s'est développée une tumeur gazeuse du volume d'une tête d'adulte. L'interne de garde, croyant à des fractures multiples des côtes et à une hernie du poumon, ne juge pas utile de m'appeler pour un cas aussi grave. Par hasard j'entre à l'hôpital peu d'instants après l'arrivée du blessé; je l'examine et je rectifie le diagnostic. Je pus, en effet, m'assurer qu'il y avait une vaste tumeur emphysémateuse, sans fractures de côtes, mais au voisinage d'une fracture de la clavicule compliquée de plaie. Après avoir également reconnu que l'épaule est broyée, que l'omoplate et l'humérus sont fracturés comminutivement, je juge néanmoins que l'opération est encore indiquée. Je prépare rapidement les instruments.

Au moment où je me présente pour opérer, le blessé était mort. La cause de la mort n'était autre qu'une hémorragie abondante, en nappe, par de nombreuses et profondes plaies.

Un vaste coussin, sur lequel on avait posé la partie blessée, complètement imprégné de sang, dissimulait l'hémorragie.

Si le temps de l'intervention doit être discuté avec soin, le choix de l'opération même ne demande pas moins de discernement. Il ne suffit pas qu'un écrasement du membre supérieur vers sa racine se complique d'une fracture même comminutive de l'omoplate pour que l'on pratique l'amputation interscapulo-thoracique; il faut qu'il s'y joigne l'une des conditions suivantes : le broiement et l'attrition du scapulum et des muscles environnants au point de rendre leur conservation impossible (cas de Vincent Jackson); la séparation presque complète de ces fragments entraînés au milieu des tissus voisins (premier cas de Parise); la continuation de l'hémorragie par les branches des artères scapulaires (supérieure et postérieure) qui naissent de la sous-clavière; la destruction des téguments à une hauteur telle que le recouvrement de l'angle externe de l'omoplate après une désarticulation scapulo-humérale ne soit plus possible (deuxième fait de Parise).

En dehors de ces cas et peut-être de ceux où la clavicule serait brisée et l'artère ou la veine sous-clavières lésées à ce niveau, nous pensons que dans la nécessité où l'on est d'agir le plus souvent avant que le shock traumatique se soit complètement dissipé, l'on doit toujours s'adresser à l'opération la moins étendue et de l'exécution la plus rapide. A cet égard la désarticulation de l'épaule l'emporte incontestablement sur l'amputation du membre entier avec l'omoplate. L'existence d'une fracture comminutive de l'omoplate n'empêche nullement de recourir à la première de ces opérations; nous savons en effet que ces fractures peuvent

arriver à consolidation sans nécrose à la suite même des fracas produits par les projectiles des armes de guerre. Les bénéfices de la méthode antiseptique appliquée à la suite de l'opération permettront de compter davantage encore sur cette réparation. D'ailleurs rien ne s'opposerait à ce que, au cours de la désarticulation du bras, l'on enlevât quelques fragments totalement détachés ou trop compromis, de l'omoplate ou de ses apophyses.

Ainsi dans les broiements du membre supérieur, si l'opération immédiate est souvent nécessaire pour sauver la vie du blessé, celle à laquelle il faut avoir recours en règle générale est la désarticulation scapulo-humérale, même en cas de fracture concomitante de l'omoplate, et l'indication de lui substituer l'amputation du membre sans la contiguïté du tronc dépend bien plus, ainsi que l'avait établi Patrick Heron Watson, de la hauteur à laquelle s'élève la destruction des parties molles que de l'étendue des lésions du squelette.

§ III

ARRACHEMENTS DU MEMBRE.

Ceux-ci constituent la variété la plus nombreuse des lésions traumatiques qui aient nécessité l'ablation totale du membre supérieur. Nous en avons réuni six cas dont l'un à la vérité (celui de Winslow Lewis) pourrait peut-être être classé parmi les broiements. Dans deux autres cas, le membre arraché tenait encore au tronc par des lambeaux de peau ; chez le blessé de Jessop, c'était une bande de trois travers de doigt de large vers la région postérieure de l'épaule ; dans le cas observé par Charles la lésion était plus

singulière : l'omoplate avait été complètement arrachée ainsi que le tiers supérieur de l'humérus, et le membre était encore rattaché au tronc par les téguments, absolument intacts, de la région scapulaire postérieure. L'omoplate et la clavicule ne paraissaient comminutivement brisées que dans un fait, celui de Niepce. Ce n'a donc point été (sauf dans ce cas peut-être) en raison des lésions existantes du squelette que l'ablation totale de ce qui restait du membre supérieur avec l'omoplate a été décidée et exécutée : cette opération a été jugée nécessaire parce que l'arrachement du membre rendait indispensable une régularisation chirurgicale de la plaie, et que la destruction des téguments ne permettait pas d'attendre de la désarticulation de l'épaule un moignon pourvu de lambeaux suffisants. Les observations de Jessop et de M. Lucas-Championnière confirment d'une façon éclatante les préceptes si judicieusement énoncés par Patrick H. Watson.

Nous pouvons donc affirmer que, dans les arrachements du membre supérieur, l'indication de l'ablation de l'omoplate avec le tiers externe de la clavicule et ce qui reste du bras résulte des lésions des parties molles, spécialement des téguments, et de l'impossibilité où l'on est d'espérer une réunion satisfaisante ou même une cicatrisation quelconque à la suite de la désarticulation scapulo-humérale. Le fait de Charles vient encore à l'appui de cette manière de voir, car si même l'omoplate n'eût pas été arrachée en totalité par l'action de la machine, l'amputation interscapulo-thoracique eût été rendue nécessaire par la déchirure des téguments qui s'était effectuée au niveau de la poitrine et de la paroi antérieure de l'aisselle en même temps que les vaisseaux et les nerfs du bras avaient été déchirés

à une distance de un à trois pouces de la première côte.

L'observation suivante fait encore mieux ressortir la différence d'indications qui sépare les arrachements du simple détachement du membre joint à une fracture comminutive de l'omoplate, lorsqu'il y a conservation d'une proportion suffisante de téguments pour que l'amputation dans l'articulation scapulo-humérale soit encore possible.

Le 31 mai 1875, un enfant est écrasé par un train de wagons : vingt minutes après Young trouva la petite fille, le bras droit séparé du tronc, l'épaule entière dilacérée. Quoique le pouls fût presque imperceptible, la blessée avait toute sa connaissance, mais elle était dans une indifférence et dans une insensibilité apparente complètes (shock à forme torpide).

Avec l'aide du Dr T. F. Oakes, Young procéda à l'anesthésie et fit un examen plus complet : quelques heures plus tard le bras droit était coupé à trois pouces au-dessus de l'aisselle ; toutes les parties molles, vaisseaux et nerfs compris, étaient confondues au milieu des caillots sanguins ; pourtant il n'y avait pas d'hémorragie. La clavicule était fracturée et à découvert au niveau de son tiers externe ; l'omoplate était brisée en deux points ; un trait de fracture traversait la fosse sous-épineuse en réunissant le tiers moyen du bord spinal à la moitié du bord axillaire ; un autre trait joignait l'angle supérieur à ce même bord.

L'opération consista à enlever les parties molles les plus compromises avec la cavité glénoïde, son col, et tout le tiers supérieur du bord axillaire de l'omoplate. L'acromion et l'apophyse coracoïde furent également emportés ainsi que le tiers externe de la clavicule. On ne toucha pas au reste de l'os ni à la fracture de sa partie moyenne. L'artère sous-clavière fut liée et pendant toute l'opération la perte de sang n'avait pas excédé deux onces.

L'opération fut suivie d'une prostration très profonde et la

mort paraissait inévitable, mais les stimulants relevèrent un peu la blessée. Au bout de douze heures, elle fut prise de convulsions qui se répétèrent de temps à autre pendant vingt-quatre heures ; puis elles cessèrent. Dès le sixième jour toutes les eschares qui étaient dues à la contusion s'étaient séparées, la plaie était granuleuse. Pendant les deux semaines qui suivirent, survinrent quelques accidents thoraciques, un peu de diarrhée ; mais le 4 juillet la petite malade était absolument guérie ; elle atteignait ce jour même l'âge de deux ans (1).

Le chirurgien américain a sagement agi en n'enlevant de l'omoplate que les parties absolument compromises et qui, de plus, étaient facilement accessibles, et en abandonnant à la consolidation le reste de l'os. Le cas se présentait d'ailleurs dans des conditions qui se rencontreront rarement dans les arrachements proprement dits : on sait que, dans ceux-ci, les téguments sont le plus souvent emportés plus près de la racine du membre que les autres parties molles et surtout que les os, et de plus qu'ils sont d'ordinaire décollés au loin par la rupture des adhérences celluleuses qui les unissent aux fascias sous-jacents.

Il ne faut donc pas s'étonner que ce soit cet ordre de lésion qui, parmi les traumatismes divers, donne à l'amputation inter-scapulo-thoracique ses plus fréquentes et ses meilleures indications ; j'ajouterai même, ses cas les plus favorables. En effet, si nous ne tenons pas compte du fait incertain de Winslow Lewis, nous constatons avec étonnement que cinq fois cette opération a été pratiquée pour des arrachements sans qu'il y ait eu un seul cas de mort. A quelle circonstance peut être due cette extraordinaire bénignité

(1) Th.-J. Young, de Titusville, *Amputation of clavicle and scapula* (*The American journal of the medical sciences*, n° 3, t. LXX, 1875, p. 459).

d'une amputation déjà grave et pratiquée en apparence dans les conditions les plus défavorables, puisque trois des blessés sur quatre subirent l'opération immédiate ou primitive, que deux au moins d'entre eux avaient perdu une quantité notable de sang, et qu'ils étaient atteints d'un shock traumatique des plus intenses (cas de Charles et de Jessop)? Nous craindrions, en voulant répondre à cette question, de nous laisser entraîner à des considérations théoriques et certainement hasardées; mais le fait est indéniable, il ressort des observations mêmes de la façon la plus manifeste, et il faut en tenir compte dans la pratique.

Il ôte même quelque peu de son importance au précepte, d'ailleurs fort sage, que M. Lucas-Championnière déduit de son observation lorsqu'il recommande d'attendre, pour opérer, que le shock traumatique se soit dissipé. La plaie qui résulte de l'arrachement d'une notable partie du membre supérieur se prête, il est vrai, et nous l'avons établi déjà dans le précédent paragraphe, à la temporisation bien mieux que celle qui est la conséquence d'un broiement ou d'un écrasement; largement ouverte, elle ne permet guère l'infiltration au loin de gaz et de liquides septiques; elle peut d'ailleurs être désinfectée, traitée antiseptiquement et protégée par un pansement convenable. L'hémostase le plus souvent s'est faite spontanément par l'élongation des gros troncs artériels, et on peut l'assurer dans tous les cas en trouvant sans grande difficulté l'artère axillaire et en y jetant un fil au fond de la plaie béante. Sans attendre aussi longtemps peut-être que l'a fait M. Lucas-Championnière, nous serions donc porté à différer l'intervention le nombre d'heures ou même de jours nécessaires pour que le blessé

ne fût pas trop atteint par le traumatisme opératoire s'ajoutant au traumatisme accidentel. Mais si les circonstances et particulièrement la persistance d'une hémorragie de source indéterminée, même faible, commandaient une intervention plus hâtive et même immédiate, nous y aurions recours sans crainte, car il paraît ressortir de nos observations que l'action chirurgicale n'ajoute que peu à l'atteinte excessivement brutale qu'a subie l'organisme du blessé par le fait de l'arrachement. Nous nous résumerons donc sur ce point en disant que l'arrachement du membre supérieur au voisinage de l'épaule nécessite l'ablation de l'omoplate, de l'extrémité externe de la clavicule et de ce qui reste du bras, quand l'état des parties molles et notamment de la peau ne permet pas d'attendre de la désarticulation de l'épaule un moignon suffisant; mais que rarement, dans l'appréciation des indications en pareil cas, l'on devra faire entrer en ligne de compte les fractures de l'omoplate et de la clavicule, celles-ci, même lorsqu'elles sont multiples, ne compromettant pas d'une façon absolue les résultats de la désarticulation du bras, quand elle est praticable. Nous ajouterons que l'opération, arrêtée, devra être pratiquée aussitôt que le shock traumatique se sera dissipé, si les autres phénomènes déterminés par la blessure, particulièrement l'hémorragie, permettent d'attendre jusque-là.

§ IV

DE QUELQUES AUTRES INDICATIONS RÉSULTANT DE LÉSIONS TRAUMATIQUES OU DE LÉSIONS ANALOGUES.

Patrick Heron Watson mentionne la nécessité où l'on pourrait se trouver de sacrifier le membre entier si l'on

était en présence d'une destruction totale de la peau produite par une brûlure ou par un arrachement, à plus forte raison si cette destruction de la peau s'accompagnait de lésions plus profondes, portant sur des parties essentielles, telles que les vaisseaux et les nerfs. Il insiste, en même temps, sur la prudente réserve où l'on doit se tenir dans des cas semblables, et il rappelle les merveilleuses réparations auxquelles peut donner lieu le travail de la nature aidé par des soins minutieux, même dans les cas en apparence les plus désespérés. Le fait suivant, dont nous avons été témoin, confirme ce que dit l'auteur anglais sur ce sujet.

Il s'agit d'un homme âgé de 46 ans, qui avait été transporté d'urgence dans mon service, à l'infirmerie de Bicêtre; son membre supérieur gauche avait été trois jours auparavant saisi par une machine et présentait les désordres suivants : la presque totalité des téguments était convertie en une eschare profonde, comprenant toute la peau, et atteignant même, au niveau du deltoïde et du triceps, les muscles sous-jacents. La mortification s'étendait de la partie supérieure du moignon de l'épaule à toute la région deltoïdienne ; elle devenait circulaire au niveau du tiers supérieur du bras : dans tout le reste de ce segment de membre ainsi qu'au niveau du coude, elle occupait les quatre cinquièmes au moins de la circonférence du membre; une mince langue de peau seule était conservée sur la partie interne du bras et du coude; à l'avant-bras l'eschare occupait une partie de la région antérieure et toute la face dorsale pour se continuer à la région dorsale de la main. Il existait en outre une fracture compliquée de l'avant-bras et l'un des fragments du radius sortait au travers de la plaie. Convaincu que des désordres semblables ne pourraient arriver à une réparation incomplète qu'au prix des plus grands dangers, et qu'ils laisseraient au blessé, s'il survivait à l'épuisement produit par les douleurs et la suppuration, un membre absolument inutile dont

la présence même serait pour lui une cause permanente de gêne et d'infirmité, je finis, après avoir hésité plusieurs jours, par lui proposer la désarticulation scapulo-humérale. Cette opération, consentie par son patron et par sa famille, fut absolument refusée par le malade. Je me mis donc en devoir de favoriser le plus possible la réparation. Je donnai d'abord mes soins à la consolidation de la fracture de l'avant-bras, qui se fit à peu près dans les limites de temps ordinaires. Puis, les eschares s'étant détachées, la plaie s'étant absolument détergée sous l'influence des pansements antiseptiques, j'activai la granulation au moyen de pansements au styrax, alternant avec le pansement antiseptique de Bœckel. Dès que la circonférence de la perte de substance me parut présenter une tendance marquée à se resserrer et à s'épidermiser sur les bords, j'entrepris, par une série de greffes dermo-épidermiques, de la diviser en un certain nombre de surfaces granuleuses isolées par des points de cicatrisation. Chacune de ces surfaces étant à son tour traitée de la même façon, la perte de substance totale fut ainsi divisée successivement en segments toujours plus nombreux et plus petits. Entre deux applications successives de greffes épidermiques, j'avais toujours soin de recourir de nouveau au pansement au styrax pour exciter les bourgeons charnus. Un an et demi et l'application de plus de soixante greffes furent nécessaires pour amener l'épidermisation totale de la surface dénudée. Pendant ce temps, bien souvent la marche de la cicatrisation parut s'arrêter ou rétrograder, des ulcérations se produisirent sur les cicatrices, les surfaces granuleuses prirent un aspect lisse et atonique qu'on ne put modifier qu'avec peine. Enfin la réparation fut complète, et depuis plus d'un an qu'elle est arrivée à son terme, aucune ulcération ne s'est reproduite, au contraire la guérison a fait sans cesse de nouveaux progrès. Les cicatrices ont pris de la souplesse et de l'extensibilité, en plus d'un point elles sont mobiles ; ce qui restait de peau saine s'est en quelque sorte étendu en surface de manière à recouvrir près de la demi-circonférence du membre ; il n'y a aucun indice de la gêne de la circulation vei-

neuse et de l'innervation que je regardais comme la conséquence inévitable de la disposition circulaire de la perte de substance au niveau de la racine du membre ; enfin le coude a repris une grande partie de ses mouvements et les doigts, de mois en mois, récupèrent leur agilité. Le blessé est aujourd'hui guéri contre toute espérance, en conservant un membre déjà bon et qui dans quelques mois lui rendra presque les mêmes services qu'un membre sain.

Cet exemple démontre que lorsqu'on est en présence d'une destruction de la peau et des parties molles même des plus étendues, il ne faut pour ainsi dire jamais désespérer de la conservation du membre, et que si le sacrifice en devient nécessaire, ce n'est qu'après avoir constaté l'impossibilité où l'on est d'obtenir une réparation complète ou à peu près complète, et le danger prochain que la suppuration abondante et indéfiniment prolongée fait courir au blessé. Alors seulement l'on est autorisé à proposer une opération tardive, dont l'importance sera réglée sur l'étendue des surfaces détruites. On conçoit qu'en pareille extrémité l'on puisse être conduit à reculer l'intervention jusqu'aux limites du tronc et à pratiquer l'amputation interscapulo-thoracique en obéissant à l'indication que nous avons vu s'imposer dans le plus grand nombre des faits où l'arrachement du membre a motivé cette opération.

Dans ces considérations sur les indications et les contre-indications de l'amputation du membre supérieur dans la contiguité du tronc, nous n'avons pas fait entrer les conditions d'âge. L'opération en question est toujours impérieusement commandée par un danger pressant que court l'existence ; c'est une opération de nécessité, jamais ce n'est

une opération de choix. A l'exception des limites extrêmes de la vie où toute intervention chirurgicale grave doit être absolument rejetée, on devra donc se résoudre à la pratiquer chez des enfants comme chez les adolescents et les adultes. Nos relevés nous montrent d'ailleurs que chez les premiers elle a souvent été suivie de succès malgré les circonstances défavorables inhérentes à un certain nombre de ces cas qui presque tous appartiennent à la catégorie des amputations traumatiques. Il serait néanmoins inexact d'affirmer avec M. Lucas-Championnière que ce n'est que chez de jeunes sujets que les opérations antérieures à la sienne aient été pratiquées. Si son blessé avait trente-huit ans, les opérés de Niepce, de Vincent Jackson, l'un de ceux de Parise, avaient trente-cinq ans, celui de Cuming vingt et un. Les autres âges qui nous sont connus sont seize ans et demi pour l'un des opérés de Parise; quatorze ans dans les cas de Gaetani, de Jessop et dans l'un de ceux de Parise, treize ans dans le fait de Watson, dix ans dans celui de Charles; l'opéré de Weelhouse était aussi un jeune garçon. Nous avons vu du reste qu'une opération très analogue à l'extirpation totale du membre a été pratiquée par Young sur une fillette de deux ans. Quant aux malades qui ont dû subir l'ablation totale du membre supérieur pour cause de tumeurs ou d'autres affections pathologiques, ils appartenaient principalement à l'âge adulte, quoique dans leur nombre il faille compter quelques vieillards et même une enfant de deux ans et demi. Quoi qu'il en soit, si les conditions d'âge doivent entrer en compte dans l'appréciation du pronostic de cette opération comme de toutes les autres, s'il est certain que les jeunes sujets présentent une résistance toute particulière à l'égard de ces grandes mutilations, ce n'est

pas sur des considérations de cette nature que l'on pourrait s'appuyer pour établir ou pour modifier les indications. Quand on est réduit à pratiquer l'amputation interscapulo-thoracique on n'a le choix ni du terrain sur lequel on opère, ni du moment auquel on intervient, ni de l'opération et souvent même pas du procédé auquel on doit avoir recours. Il faut agir souvent presque sans espérance et malgré le petit nombre de chances qui subsistent de sauver la vie du malade ou du blessé.

L'OPÉRATION

« Le but, la fin de toute amputation, c'est le moignon, le moignon cicatrisé qui résume en lui toutes les particularités de l'opération. » Cette proposition que M. Farabeuf a inscrite dans son *Précis du manuel opératoire*, en tête du chapitre qu'il consacre à la classification des méthodes d'amputation, n'est pas applicable à l'amputation du membre supérieur dans la contiguité du tronc.

Cette opération n'aboutit pas à la constitution d'un moignon, au sens propre du mot, mais d'une cicatrice, et celle-ci, quel que soit le mode d'incision que l'on ait adopté, affecte une configuration qui est, à peu de chose près, toujours identique.

L'amputation interscapulo-thoracique présente d'ailleurs dans son exécution des conditions particulières de gravité, que l'on ne rencontre qu'exceptionnellement dans la plupart des autres amputations des membres. Les plus importantes d'entre elles résident assurément dans le nombre et surtout le volume des vaisseaux qui s'y trouvent intéressés, alors que les méthodes d'hémostase provisoire auxquelles les autres opérations doivent en bonne partie la sécurité avec laquelle on les pratique ne peuvent être ici d'aucun secours. La nécessité d'adopter, pour enlever la totalité du membre supérieur avec l'omoplate, la voie la plus rapide et la plus sûre, constitue donc une indication de premier ordre, qui l'emporte de beaucoup sur la consi-

dération des incisions cutanées dont le choix règle d'ordinaire la détermination des méthodes et des procédés dans la plupart des amputations des membres.

C'est à cette indication que doit satisfaire le plan général de l'opération que nous nous attacherons à tracer tout d'abord, pour reprendre ensuite et pour étudier à part chacun des actes principaux de son exécution. Nous choisirons pour type dans cette étude l'opération la plus large et la plus complète, l'amputation totale d'emblée du membre supérieur, et après en avoir établi les règles, nous envisagerons les modifications que peuvent leur faire subir certaines circonstances pathologiques particulières, comme celles où l'on se trouve en cas d'amputation pathologique consécutive, et les conditions accidentelles inhérentes à la nature des lésions dans les amputations traumatiques. Alors seulement il conviendra de déterminer la forme, la direction, l'étendue de l'incision des parties molles qui doit favoriser l'accomplissement des temps les plus importants de l'opération.

Dans ces considérations sur le manuel opératoire, envisagé au point de vue des causes qui réclament l'intervention chirurgicale, nous n'aurons rien à dire des actes préliminaires, de la préparation à l'opération elle-même. Les préceptes relatifs au choix des instruments, aux mesures à prendre pour procurer à l'opéré le bénéfice des précautions antiseptiques, à l'anesthésie chloroformique, sont ceux qui sont applicables à toutes les grandes amputations.

Il n'en est pas de même des soins à donner à la plaie et à l'opéré : la réunion, le drainage, les pansements, comportent des développements spéciaux à l'opération qui nous occupe. Enfin il nous faudra décrire les appareils prothé-

tiques, le bras artificiel, que l'on adapte au tronc pour remplacer le membre absent.

Pour terminer et pour résumer les principaux traits de cette étude, après avoir envisagé l'amputation totale du membre supérieur sur le malade ou sur le blessé et en présence, en quelque sorte, de la lésion pathologique ou du traumatisme qui réclame son emploi, nous exposerons les règles de son exécution sur le cadavre.

Si la précision de ces règles telles que nous les avons établies, M. Farabeuf et moi, dans les recherches que nous avons faites à l'École pratique sur ce sujet, ne trouve pas toujours dans la pratique son application rigoureuse à laquelle se prête mal la variété des cas pathologiques, elle pourra tout au moins servir de guide au chirurgien que les circonstances amèneront à entreprendre l'ablation du membre supérieur dans la contiguïté du tronc.

I. — Détermination du plan de l'opération dans les amputations pathologiques totales d'emblée.

Quand on considère l'indépendance presque complète de l'omoplate à l'égard du tronc, on s'étonne que l'idée ne soit pas venue plus tôt aux chirurgiens de mettre à profit une condition aussi favorable dans les amputations du membre supérieur pratiquées vers sa racine. A ce niveau, la continuité du squelette n'est plus établie que par la clavicule, et si l'on apprécie à sa juste valeur la section de cet os, section que son diamètre restreint et sa situation superficielle doivent faire considérer comme un temps presque accessoire de l'opération, on peut dire que l'ablation totale du membre

supérieur se réduit à une diérèse portant sur les parties molles et qu'elle ne peut être comptée ni parmi les amputations dans la continuité, ni parmi celles qui se pratiquent dans la contiguïté des articulations.

L'union de l'omoplate à la paroi thoracique est constituée par une sorte d'articulation à distance qui nous présente, au lieu de surfaces articulaires, des plans musculaires glissant l'un sur l'autre par l'intermédiaire d'un tissu cellulaire lâche ; au lieu de ligaments, des moyens d'union formés par des muscles nombreux, disposition éminemment propre à procurer au membre supérieur l'étendue et la puissance des mouvements dont il jouit. Ces muscles, répartis autour du scapulum, le suspendent en quelque sorte à la cage thoracique et à la colonne vertébrale ; ce sont, en haut et en arrière, le trapèze, l'angulaire de l'omoplate et le rhomboïde ; le petit pectoral en avant, en dedans le grand dentelé ; enfin, deux autres muscles qui ne donnent pas d'insertion à l'omoplate, le grand pectoral et le grand dorsal, ne contribuent pas moins à la fixer ou à lui imprimer des mouvements. Nous ne mentionnons que pour mémoire l'omoplat-hyoïdien dont l'insertion en arrière de l'échancrure coracoïdienne ne présente aucune importance au point de vue qui nous occupe. Quelques mots sur la disposition des autres muscles sont nécessaires pour faire comprendre que c'est de leur distribution que dépend en partie la manière dont il convient de régler la succession des temps dans l'amputation interscapulo-thoracique.

Les muscles grand et petit pectoral qui, seuls avec la clavicule, rattachent en avant le membre supérieur au tronc, peuvent être sectionnés sans difficulté, et, nous le verrons, sans écoulement sanguin près de leurs insertions à

la coulisse bicipitale de l'humérus et à l'apophyse coracoïde : si la clavicule a été préalablement coupée en son tiers moyen, rien n'empêche alors l'aisselle de s'ouvrir largement, et l'omoplate de tourner autour de son bord spinal, comme un battant de porte autour de ses gonds, pour présenter librement à la vue le faisceau vasculo-nerveux qui, de la région sus-claviculaire, vient gagner le membre supérieur. L'artère et la veine axillaire ayant été assurées par une ligature et divisées ainsi que les branches terminales du plexus brachial, il suffit de couper le muscle grand dorsal qui passe comme une bride sur l'angle inférieur de l'omoplate, pour permettre à cet os de se retourner tout à fait, présentant en avant sa face sous-scapulaire recouverte par le muscle de ce nom, et son bord spinal montrant à découvert l'insertion du muscle grand dentelé. Si déjà l'on a tracé et détaché en arrière la portion de téguments nécessaire pour recouvrir la solution de continuité en conduisant cette dissection jusque près du bord spinal de l'omoplate, si en quelques coups de couteau l'on désinsère le muscle trapèze de l'omoplate et de la clavicule, peu de secondes suffiront pour achever la séparation complète du membre en coupant les dernières attaches musculaires qui se font aux bords supérieur et interne de l'os, attaches qui sont en quelque sorte le *pédicule musculaire* du scapulum.

Supposons, au contraire, que l'on veuille aborder l'interstice qui sépare l'omoplate de la cage thoracique par la région scapulaire postérieure, en laissant la clavicule intacte ainsi que les muscles grand et petit pectoral : le trapèze recouvre d'une épaisse couche musculaire la plus grande partie de la face postérieure de l'omoplate dont l'angle inférieur seul avec la portion voisine de la fosse sous-épineuse déborde son

bord externe. Cet angle lui-même est caché sous le faisceau de fibres du grand dorsal. Après la section des insertions si multipliées que le trapèze envoie au tiers externe de la clavicule, à l'acromion, à l'épine de l'omoplate, s'il est possible de découvrir et de détacher les attaches de l'angulaire et du rhomboïde, les insertions du grand dentelé sont entièrement recouvertes par le scapulum, et leur section ne peut s'effectuer qu'en allant les chercher sous son bord spinal et en les coupant en quelque sorte à l'aveugle, ce qui rend très laborieux ce temps de l'opération. L'omoplate, seulement alors, en s'écartant du tronc, met à découvert la cavité de l'aisselle et les vaisseaux axillaires qui occupent le voisinage de son bord antérieur, c'est-à-dire la partie de cette cavité la plus éloignée de l'opérateur. Quand on considère les difficultés matérielles et les dangers d'une opération entreprise et conduite de la sorte, l'on s'explique avec peine que des chirurgiens aient eu recours au procédé qui consiste à sectionner les attaches musculaires postérieures de l'omoplate les premières : c'est pourtant ce qu'ont fait Macnamara, Rigaud, Jeaffreson, Stimson, Conklin, P. H. Watson et Jessop ; mais il faut remarquer que plusieurs d'entre eux (Macnamara, Rigaud, Jeaffreson, Conklin) avaient préalablement sectionné la clavicule ; que dans les cas de Rigaud, de Jeaffreson, de Stimson, de Conklin et de Jessop, le bras avait été désarticulé soit dans une opération précédente, soit dans un premier temps de l'opération, ce qui rendait la manœuvre de l'omoplate plus facile et ce qui diminuait la crainte que l'on pouvait avoir de l'hémorragie ; enfin, que dans le cas de Macnamara, le seul où l'amputation totale d'emblée du membre supérieur ait été pratiquée par ce procédé pour une tumeur, le développement de celle-ci vers

la région antérieure de l'épaule et l'impossibilité qui en était résultée pour le chirurgien de trouver l'artère sous-clavière, avaient obligé ce dernier à modifier son plan et à s'adresser d'abord aux attaches postérieures du membre qu'il s'agissait d'enlever.

A part ces quelques faits, l'on peut dire que la région antérieure de l'épaule, la région pectoro-claviculaire, a été choisie comme point d'attaque par presque tous les chirurgiens qui ont pratiqué l'amputation interscapulo-thoracique, et que c'est par la section de la clavicule que la plupart d'entre eux ont commencé l'opération. Trois fois on a réservé comme dernier temps la section de l'os : Stimson, Patrick H. Watson, Jessop, ont agi en pareil cas comme s'il s'agissait d'une amputation dans la continuité de cet os, et ils ont achevé la séparation du membre en sciant la clavicule après avoir successivement tracé leur incision de la peau, coupé les muscles, lié les vaisseaux et divisé le paquet vasculo-nerveux.

Parmi les chirurgiens, beaucoup plus nombreux, qui ont commencé l'opération par la section de la clavicule, nous trouvons Fergusson pour deux cas, Mac Leod, Macnamara, Lund, MM. Desprès, Berger, Verneuil, Ollier, et Morisani, pour ce qui est des amputations totales d'emblée pour tumeurs; Rigaud, Fergusson, Langenbeck, Jeaffreson, Conklin, Wood, d'Ambrosio, pour des ablations consécutives de l'omoplate, M. Lucas-Championnière enfin dans une amputation traumatique. — Mussey, dans un cas, commença par luxer l'extrémité sternale de cet os ; Gaetani-Bey détacha son extrémité externe de l'acromion et de l'apophyse coracoïde ; quoique des détails précis sur le manuel opératoire suivi fassent défaut dans bon nombre de faits, il n'est pas moins

certain que la paroi antérieure de l'aisselle a paru à la plupart des opérateurs la région la plus favorable pour aborder l'interstice de l'omoplate et du tronc par la section, la résection ou la désarticulation de la clavicule.

Cette voie, en même temps qu'elle conduit d'une manière plus sûre et plus facile à détacher les muscles qui unissent l'omoplate au tronc, se recommande davantage encore par des considérations tirées de l'irrigation sanguine des parties que l'on doit diviser : et c'est à des indications de cet ordre qu'ont surtout obéi les chirurgiens qui l'ont adoptée. A la racine des membres, où l'ischémie par l'application de la bande d'Esmarch n'est pas applicable, la nécessité d'une hémostase provisoire et même préalable se fait impérieusement sentir en raison du calibre des troncs artériels que l'on est appelé à intéresser. Plusieurs travaux modernes et les récentes discussions de la Société de chirurgie ont fait voir les ressources que peut donner, dans la désarticulation coxo-fémorale, la ligature de l'artère fémorale pratiquée comme premier temps de l'opération. Nos observations nous démontrent que l'hémostase, dans l'amputation interscapulo-thoracique, peut être presque toujours assurée dès le début de l'opération par une opération préliminaire analogue dont les notions anatomiques les plus élémentaires nous font prévoir le mode d'action et le degré d'efficacité. Ce sont ces données de l'anatomie normale que nous devons rappeler en quelques mots.

Indépendamment du tronc artériel principal du membre, artère sous-clavière ou artère axillaire, suivant la hauteur à laquelle portera la section du faisceau vasculo-nerveux, de nombreux rameaux et ramuscules artériels sont rencontrés par l'instrument tranchant dans l'épaisseur des masses

musculaires qu'il faudra diviser. Ces rameaux sont de deux ordres : les uns viennent de branches collatérales de la sous-clavière, les autres naissent de branches de l'axillaire. Nous n'insisterons guère que sur les premiers, les seconds, malgré leur volume, peuvent être considérés comme presque sans importance au point de vue de l'opération ; on conçoit dès à présent la raison de cette différence sur laquelle nous allons revenir dans quelques lignes.

Les branches de l'artère sous-clavière qui se distribuent à l'omoplate et aux muscles environnants sont la scapulaire supérieure et la scapulaire postérieure.

L'*artère scapulaire supérieure* naît bien en arrière des scalènes, d'un tronc qui lui est commun avec l'artère thyroïdienne inférieure, l'artère cervicale ascendante et l'artère cervicale transverse superficielle. On pourrait donner le nom de tronc thyro-scapulo-cervical à ce tronc dont l'existence, d'après M. Farabeuf, serait presque constante. L'artère scapulaire supérieure passe entre la veine jugulaire interne et le muscle scalène antérieur, se dégage en dedans de ce muscle et se réfléchit de dedans en dehors pour se diriger vers l'échancrure coracoïdienne en traversant dans toute sa largeur la base du creux sus-claviculaire. Dans ce trajet elle affecte des rapports extrêmement importants au point de vue qui nous occupe : située au-dessous de l'omoplat-hyoïdien, qui est en quelque sorte son muscle satellite, elle est logée dans un dédoublement de l'aponévrose de ce muscle (aponévrose cervicale moyenne) qui la fixe à la lèvre inférieure du bord postérieur de la clavicule à laquelle elle fournit son artère nourricière ; c'est dire qu'elle est intimement accolée à cet os. Si, comme nous le faisait observer M. Farabeuf, on détache les insertions que l'aponévrose

de l'omoplat-hyoïdien prend à la clavicule, et si on porte le doigt, de bas en haut, en arrière de cette aponévrose jusqu'à l'omoplat-hyoïdien, on est sûr de soulever et de saisir de la sorte l'artère scapulaire supérieure dans sa portion rétro-claviculaire. Cette artère est néanmoins très difficile à voir, car elle est recouverte par une ou deux grosses veines qui la masquent et auxquelles elle est intimement adhérente ; mais l'existence même de ces grosses veines transversales indique le trajet qu'elle suit. Celui-ci croise l'artère sous-clavière et les cordons nerveux du plexus brachial, et en côtoyant le bord inférieur de l'omoplat-hyoïdien elle aboutit au bord supérieur du scapulum. Chemin faisant, l'artère scapulaire supérieure fournit des vaisseaux au muscle trapèze : près de l'acromion elle détache un rameau qui s'anastomose avec un rameau venu de l'acromio-thoracique, puis passant au-dessus, quelquefois au-dessous du ligament qui convertit en un trou l'échancrure coracoïdienne, elle pénètre dans la fosse sus-épineuse, se distribuant au muscle sus-épineux, puis contournant l'épine de l'omoplate pour arriver à la fosse sous-épineuse, et se diviser dans les deux muscles qui remplissent ces fosses en ramuscules qui s'anastomosent largement avec les rameaux terminaux des artères scapulaires postérieure et inférieure.

L'*artère scapulaire postérieure* naît de la sous-clavière en dedans des scalènes; souvent elle traverse un interstice du scalène postérieur ; elle se place au milieu des branches du plexus brachial, soit entre la cinquième et la sixième, ou entre la sixième et la septième paires cervicales et, cheminant transversalement d'avant en arrière, elle gagne le bord supérieur de l'omoplate près de l'insertion de l'angulaire : elle fournit à ce muscle, envoie dans la fosse sus-épineuse un

rameau important qui se distribue aux muscles sus-épineux et trapèze et qui s'anastomose avec les rameaux de la scapulaire supérieure. Après avoir contourné en arrière l'angulaire de l'omoplate, elle se divise en deux branches dont l'une, ascendante, ne nous intéresse pas; la descendante longe le bord spinal de l'omoplate, passe entre le rhomboïde et le petit dentelé supérieur et s'anastomose avec les rameaux terminaux des artères intercostales d'une part, des artères scapulaires inférieures et de la supérieure d'autre part. L'artère scapulaire postérieure se termine elle-même dans le muscle grand dorsal.

Les branches de l'axillaire qui se distribuent aux muscles de l'omoplate et aux muscles environnants sont :

L'*artère thoracique supérieure*, qui se distribue principalement au petit pectoral et aux digitations supérieures du grand dentelé; elle s'anastomose avec les intercostales.

L'*acromio-thoracique* qui, par ses branches pectorales, fournit aux muscles grand et petit pectoral; par son rameau deltoïdien s'anastomose avec les artères circonflexes humérales; par son rameau acromial, le plus important, donne au muscle trapèze et s'anastomose avec l'artère scapulaire supérieure.

La *thoracique longue* se distribue aux digitations du grand dentelé en s'anastomosant avec les intercostales.

Les *scapulaires inférieures*, au nombre de deux ou trois, se distribuent principalement à la fosse sous-scapulaire en s'anastomosant avec les scapulaires supérieure et postérieure; mais un long rameau qui se détache de la plus inférieure et de la plus volumineuse de ces branches se perd entre le grand dentelé et le grand dorsal en fournissant à ces deux muscles et en s'anastomosant encore avec la tho-

racique longue et avec les branches terminales des intercostales.

Quant aux artères circonflexes antérieure et postérieure, elles ne fournissent guère qu'à l'articulation de l'épaule et au deltoïde, et comme elles ne s'anastomosent qu'entre elles et avec d'autres branches collatérales de l'artère axillaire, elles n'entrent pas en considération dans les opérations qui se pratiquent sur l'omoplate.

Toutes les autres branches artérielles que nous venons de mentionner établissent dans les fosses sous-scapulaire, sus et sous-épineuse, de même qu'au niveau de l'acromion et tout autour de l'omoplate, un réseau anastomotique des plus riches où les communications se font souvent à plein canal entre des ramuscules artériels même assez importants ; c'est ce réseau qui ramène le sang dans les vaisseaux du membre supérieur quand la circulation se trouve interceptée dans la troisième portion de l'artère sous-clavière ou à la partie supérieure de l'axillaire. L'origine de l'artère scapulaire postérieure et celle de la scapulaire supérieure se font assez haut pour que la ligature que l'on jette sur l'artère sous-clavière en dehors des scalènes soit toujours au-dessous d'elle. D'autre part elles irriguent les puissants muscles qui s'insèrent à la région supérieure, postérieure et inférieure de l'omoplate, et le calibre des rameaux artériels que l'on rencontre dans la section de ces masses musculaires est d'autant plus considérable que le développement d'une tumeur exagère l'afflux sanguin dans toutes les branches qui se distribuent à l'omoplate, ou qu'une ligature jetée sur l'artère principale force le sang à prendre la voie des collatérales pour gagner l'artère axillaire.

La disposition des veines principales offre également de

l'intérêt au point de vue de l'opération qui nous occupe.

La principale d'entre elles, la veine sous-clavière, est intimement appliquée sur la première côte en dedans du tubercule du scalène antérieur ; elle est littéralement cachée derrière l'extrémité interne de la clavicule ; en ce point elle est comprise entre les feuillets de l'aponévrose cervicale moyenne qui lui constituent une véritable gaine ou plutôt une sorte de canal fibreux tendu entre la clavicule et la côte ; l'espace qui sépare ces deux os est d'ailleurs si restreint qu'on ne peut y manœuvrer qu'avec une grande difficulté. Le volume de la veine sous-clavière présente des variations considérables correspondant à l'inspiration et à l'expiration, pendant lesquelles, alternativement, tantôt elle s'affaisse autant que ses connexions aponévrotiques le lui permettent, tantôt elle se gonfle. Les parois de la veine sont d'ailleurs peu adhérentes à l'enveloppe aponévrotique qui les environne et dont on peut les séparer facilement ; mais le peu de tension de la veine et la minceur de ses parois fait que ces dernières se laissent refouler et plisser, et qu'on peut presque sans s'en être rendu compte les déchirer latéralement ou les traverser avec le bec de l'instrument dont on se sert pour les dénuder. Ajoutons à cela que l'abord de la veine sous-clavière, déjà difficile en raison de sa situation cachée sous la clavicule, est rendu plus périlleux encore par les troncs veineux qui s'y rendent : c'est d'abord la veine jugulaire externe, dont l'abouchement situé tantôt au niveau même du bord externe du sterno-mastoïdien, tantôt au-dessous de ce muscle, souvent plus en dehors, est placé sur le chemin que l'on suit pour atteindre la veine sous-clavière. Sa blessure est d'autant plus difficile à éviter qu'une veine

de calibre variable, se détachant de la céphalique au moment où celle-ci s'enfonce sous la clavicule, passe assez souvent en avant de cet os pour se jeter dans la jugulaire externe près de sa terminaison (1). Il existe en outre une ou deux grosses veines transversalement dirigées dans l'aire du triangle sus-claviculaire, les veines scapulaires supérieures qui, suivant le trajet de l'artère de ce nom plus ou moins au-dessus d'elle, passent en avant des nerfs du plexus brachial et de l'artère sous-clavière pour venir se jeter dans la veine sous-clavière ou quelquefois dans la jugulaire externe. Ces veines qui reçoivent le sang des régions postérieures de l'épaule sont parfois très volumineuses ; anastomosées entre elles, elles peuvent former une sorte de plexus qui rend la recherche de l'artère et surtout de la veine sous-clavière extrêmement difficile.

Dans l'aisselle même, la disposition des veines, quoique très simple, ne laisse pas que d'être la source de réelles difficultés. La veine axillaire reçoit plusieurs groupes de veines qui correspondent aux variétés principales de branches collatérales que donne l'artère; en avant les veines acromio-thoraciques, en dehors les veines circonflexes souvent réunies aux veines scapulaires inférieures — ces dernières sont souvent énormes — en dedans les veines thoraciques longues fixent ce vaisseau de telle sorte, en s'abouchant avec lui, qu'on ne peut guère le déjeter d'un côté ou de l'autre sans intéresser quelqu'une des grosses branches veineuses qui s'y rendent; c'est une disposition que l'on a bien souvent l'occasion de constater dans l'ablation des

(1) Cette disposition est figurée par Henle (*Handbuch der systematischen Anatomie*, 3e vol. Gefässlehre, 2e édit., p. 414, fig. 162, 1868).

engorgements ganglionnaires de l'aisselle. La blessure de ces branches veineuses donne lieu presque toujours à une hémorragie aussi bien par leur bout central que par le bout périphérique ; cet incident, qui équivaut presque à une blessure latérale de la veine axillaire, n'est pas un des moindres dangers des opérations qui se pratiquent sur l'aisselle : en effet les troncs veineux qui traversent cette région ont souvent un volume tel et en même temps une si faible longueur, que leur section ou leur déchirure se traduit par une perte de substance qui paraît siéger sur la paroi de la veine axillaire elle-même.

Enfin les veines de l'omoplate et des muscles environnants dont nous avons vu l'aboutissant, soit dans le groupe des veines scapulaires transversales, soit dans celui des veines sous-scapulaires, se continuent avec les veines du tronc par un réseau cutané peu développé à l'état normal, mais qui peut acquérir une importance très grande dans certains états pathologiques.

La blessure accidentelle, ou même la section méthodique de ces vaisseaux veineux est, au cours de l'amputation interscapulo-thoracique, la cause de complications graves; nous avons déjà signalé la possibilité de l'introduction de l'air dans les veines dont nos observations nous offrent plusieurs exemples, l'hémorragie veineuse, enfin l'infection purulente à laquelle, dans un certain nombre de cas, la lésion des troncs veineux avait manifestement servi de porte d'entrée. Aussi, tandis que les chirurgiens qui les premiers ont tenté l'ablation totale du membre supérieur se sont principalement efforcés de prévenir l'hémorragie artérielle, voyons-nous dans ces derniers temps le plus grand nombre des opérateurs se préoccuper également

de la conduite à tenir à l'égard de la veine sous-clavière. Passons donc en revue les moyens qui ont été adoptés pour répondre à cette double indication.

A. *La compression* pratiquée purement et simplement sur l'artère sous-clavière dans le creux sus-claviculaire n'a pas semblé donner contre l'hémorragie opératoire une garantie suffisante, Hamilton est le seul chirurgien qui y ait eu recours, si l'on se rapporte aux faits où le manuel opératoire est suffisamment détaillé ; cet auteur déclare d'ailleurs qu'il fut surpris de voir avec quelle facilité on réglait à volonté la circulation artérielle par la pression du doigt s'exerçant sur le vaisseau. Un autre chirurgien, Humphry, dans une opération analogue que nous avons rapportée (1), a voulu substituer la *compression instrumentale* à la compression digitale; il s'est servi, pour atteindre ce but, d'un compresseur construit par M. Wherry, qui fut présenté à la Société médicale de Cambridge en même temps que la pièce pathologique.

Ce compresseur, qui a la forme d'un T, se compose de deux branches transversales auxquelles s'attachent les extrémités d'un lien élastique qui va prendre un point d'appui sur un coussin placé sous l'aisselle opposée, l'une des extrémités de la sangle passant en avant, l'autre en arrière du tronc. La branche verticale du T porte une pelote que les mains d'un aide maintiennent appliquée sur le point où les pulsations de l'artère ont été déterminées au niveau de la première côte. La force élastique de la sangle qui entoure le corps suffit pour maintenir une compression suffisante pendant un temps fort long.

(1) Voyez p. 222.

La compression de l'artère sous-clavière, malgré cette modification instrumentale qui la rend moins fatigante peut-être, mais non plus sûre, est un moyen insuffisant et infidèle ; sans même parler des cas où la disposition de la tumeur qu'il s'agit d'enlever la rend inapplicable, elle peut se relâcher, l'artère peut échapper au doigt d'autant mieux qu'au cours de l'opération l'on ne peut maintenir constamment l'épaule abaissée ainsi que ce serait nécessaire pour que la compression se fît dans de bonnes conditions; les manœuvres et les changements de position nécessités par l'opération la rendront donc souvent inefficace.

B. *Compression immédiate de la sous-clavière, après section ou détachement de la clavicule.* — Dès 1837, Mussey avait eu l'idée de détacher et de soulever l'extrémité interne de la clavicule afin d'exercer sur l'artère sous-clavière une compression plus directe ; Fergusson en 1847, puis en 1865 et en 1867, au lieu de désarticuler la clavicule (manœuvre qui dans le cas de Mussey avait certainement favorisé l'entrée de l'air dans les veines), sectionna l'os à sa partie moyenne et fit exercer directement la compression sur l'artère, grâce à l'écartement des fragments de cet os; la pratique de Fergusson fut suivie par Jeaffreson et par Wood, et on pourrait la recommander si nous n'avions pas à notre disposition des moyens qui concourent à l'hémostase définitive en même temps qu'ils réalisent une hémostase provisoire plus sûre encore.

C. *La ligature de l'artère sous-clavière au premier temps de l'opération* est le premier de ces moyens. Elle a été pratiquée par M. Desprès et par d'Ambrosio à l'aide d'une incision indépendante de celle qui leur servit à découvrir l'interstice scapulo-thoracique : Busch en 1861 l'avait le

premier mise à profit ; c'est à elle qu'eut également recours Parise, dans une amputation traumatique où il ne put trouver la veine sous-clavière pour la lier en même temps, ainsi qu'il l'avait déjà fait dans deux cas semblables ; enfin dans un autre cas d'amputation traumatique, Jessop, au lieu de lier l'artère sous-clavière, en pratiqua la torsion. Nous ne discuterons pas l'opportunité de ce dernier moyen d'hémostase ; M. Tillaux le préconise tout particulièrement pour l'artère sous-clavière en raison du peu de distance qui sépare les dernières collatérales de cette artère du point où l'on est obligé d'en faire la ligature : mais on ne craint plus guère les hémorragies secondaires dues à la chute des ligatures, depuis que l'emploi de fils résorbables et la possibilité d'obtenir autour de l'oblitération artérielle des adhésions solides par première intention ont supprimé les causes ordinaires de cet accident, si fréquent autrefois, et la ligature est presque seule usitée aujourd'hui.

Que ce soit elle que l'on pratique ou qu'on ait recours à la torsion, c'est bien à l'artère sous-clavière qu'il convient de s'adresser et non à l'axillaire. Mac Leod, qui pratiqua la ligature de cette dernière, fut troublé dans son opération par une hémorragie importante fournie par l'artère acromio-thoracique, hémorragie que la ligature de l'artère sous-clavière eût empêché de se produire. La ligature de l'artère sous-clavière, en effet, arrête le sang non seulement dans le vaisseau principal du membre dont on n'a plus à craindre dès lors la blessure (on sait que cet accident est arrivé à Mac Gill et à Conklin qui n'avaient pas lié préalablement l'artère sous-clavière), mais dans toutes les branches artérielles qui se rendent au grand et au petit pectoral, dont la section peut dès lors se faire

en quelque sorte à blanc. La suspension de la circulation dans les vaisseaux scapulaires inférieurs, les plus importants de ceux que reçoivent l'omoplate et les muscles qui s'y insèrent, diminue en même temps le danger de l'hémorragie à laquelle on risque d'avoir affaire dans les temps subséquents de l'opération s'il s'agit d'une tumeur du scapulum, le supprime absolument, si c'est une tumeur de l'humérus que l'on se propose d'enlever avec le membre.

Ainsi donc, dans aucun cas la ligature ne portera sur l'artère axillaire, du moins au niveau de l'émergence de ses branches collatérales; car il importe évidemment peu, pour l'hémostase préalable, que ce soit l'artère sous-clavière qu'on lie en dehors des scalènes, ou que ce soit l'artère axillaire tout à fait à son origine, immédiatement au-dessous de la clavicule et au-dessus de la naissance de ses collatérales; cette dernière ligature, quoique portant sur une région anatomique différente de la précédente, peut être considérée au point de vue chirurgical comme une ligature de l'artère sous-clavière un peu bas placée.

D. *La section ou la résection de la partie moyenne de la clavicule associée à la ligature de l'artère sous-clavière* a été pratiquée pour la première fois, par Langenbeck, en 1860. Elle a pour effet de faciliter la recherche et la dénudation du vaisseau, et, après la ligature de celui-ci, de favoriser la section du grand et du petit pectoral, et de conduire ainsi par la voie la plus sûre et la plus courte dans l'interstice scapulo-thoracique qui s'ouvre de lui-même, lorsque les attaches qui réunissent en avant le membre supérieur au tronc ont été divisées. Malgré le soin qu'il prit de réséquer la partie moyenne de la clavicule, Macnamara ne put néanmoins trouver l'artère, il est vrai qu'elle était en-

tourée de toutes parts par le tissu pathologique ; ce fait, dans lequel l'opérée succomba aux suites de la perte de sang qu'elle avait subie pendant l'opération, démontre mieux que toute espèce d'argument la nécessité d'assurer par la ligature l'arrêt du sang dans l'artère sous-clavière toutes les fois que la nature des lésions et la disposition des parties n'y met pas un obstacle absolu.

Nous savons néanmoins que parmi les opérés sur lesquels cette ligature fut pratiquée comme premier acte de l'intervention, trois faillirent succomber à l'entrée de l'air dans la veine sous-clavière. Ce danger, plus encore que celui des hémorragies veineuses, a déterminé l'adjonction d'un temps nouveau à l'opération préliminaire que nous venons de voir adopter.

E. *Ligature de l'artère et de la veine sous-clavières.* — Ce fut Parise qui, en 1856, eut le premier recours à la ligature successive de ces deux vaisseaux avant de pratiquer l'extirpation totale du membre supérieur pour un traumatisme. Il adopta la même conduite dans les trois autres opérations de cette nature qu'il fut appelé à pratiquer. Une fois pourtant, il ne put trouver la veine, qui était déchirée et rétractée vers l'orifice supérieur du thorax et il dut se contenter de lier l'artère : son opéré mourut d'infection purulente, et à l'autopsie, on trouva la veine sous-clavière pleine de pus. Cette circonstance ajoute peut-être une indication de plus à celles qui doivent faire adopter la ligature préalable de la veine sous-clavière comme mesure préventive, et en quelque sorte prophylactique.

F. *Ligature de l'artère et de la veine sous-clavières après section ou résection préalables de la clavicule.* — Si la section ou la résection de la partie moyenne de la clavicule

rend la ligature de l'artère sous-clavière plus sûre et plus aisée, elle devient presque une mesure de nécessité quand on veut lier la veine si profondément cachée derrière l'extrémité sternale de cet os et recouverte par les attaches des muscles qui s'y insèrent. Aussi, voyons-nous la plupart des chirurgiens qui, dans ces derniers temps, ont pratiqué l'amputation interscapulo-thoracique, adopter cette manière d'agir. Seuls les faits de M. Desprès, de d'Ambrosio et de M. Bérenger-Féraud font exception; nous avons vu que les deux premiers de ces auteurs, s'étant bornés à pratiquer la ligature préalable de l'artère, avaient failli perdre leurs opérés par l'introduction de l'air dans la veine sous-clavière; quant à l'opération pratiquée par M. Bérenger-Féraud, commencée comme une résection de l'omoplate, elle finit par une désarticulation du bras; elle ne comportait donc pas la double ligature préalable; l'on verra d'ailleurs, par la suite, qu'on ne saurait, dans la majorité des cas, recommander de décomposer l'opération de la sorte. Quoi qu'il en soit, dans les cas de Lund, de MM. Berger, Verneuil, Ollier, Lucas-Championnière, et de Morisani, les ligatures de l'artère et de la veine sous-clavières préventivement pratiquées ont été précédées de la section ou de la résection de la partie moyenne de la clavicule. Ce temps, ou plutôt cet acte premier de l'intervention, constitue à l'égard de l'amputation interscapulo-thoracique une véritable opération préliminaire, dont nous rappelons encore les principaux avantages, car c'est à elle que l'extirpation totale du membre supérieur doit de devenir une opération relativement facile et même bénigne :

Elle assure contre l'hémorragie qui pourrait résulter de la blessure de l'artère axillaire et de ses branches;

Elle diminue au cours de l'opération l'écoulement sanguin qui vient de la tumeur, si c'est d'une tumeur de l'omoplate qu'il s'agit; elle le supprime si c'est à une tumeur de l'humérus que l'on a affaire;

Elle préserve absolument contre l'entrée de l'air dans les veines;

Elle permet d'ouvrir vite, largement et presque sans perdre une goutte de sang, l'interstice interscapulo-thoracique, par la section des muscles grand et petit pectoral;

Elle réserve pour le dernier temps de l'opération la division des attaches postérieures du membre où la circulation artérielle est encore active.

Il nous paraît donc suffisamment établi que c'est par la section de la clavicule, puis par la ligature de l'artère et de la veine sous-clavières, que l'amputation interscapulo-thoracique doit être commencée dans tous les cas où une indication positive ne contraint pas à changer le plan de l'opération. Il nous reste à parcourir dans tous leurs détails les principaux temps de l'opération ainsi conçue.

§ I

SECTION, RÉSECTION OU DÉSARTICULATION DE LA CLAVICULE.

La désarticulation de l'extrémité interne de la clavicule doit être formellement rejetée; elle expose à blesser la veine sous-clavière : le seul chirurgien qui l'ait pratiquée, Mussey, a vu l'entrée de l'air se produire dans la veine en question. Quant à la désarticulation de l'extrémité externe de la clavicule, loin de faciliter la ligature des vaisseaux, elle ne pourrait être de mise que dans le cas où l'artère et la

veine auraient été d'abord liées au-dessus de la clavicule, ou si l'on renonçait au bénéfice de la ligature préalable des vaisseaux. La conservation de la totalité de la clavicule d'ailleurs, ainsi que nous l'avons dit en traitant des résultats de l'opération, n'a d'autre but que de laisser un support plus efficace pour l'appareil prothétique qu'on se propose d'appliquer, et son utilité, à ce point de vue même, est des plus contestables.

C'est à la section ou à la résection de la partie moyenne de la clavicule qu'il faut avoir recours, et de ces deux moyens, nous préférons assurément le second, qui ne complique en rien le manuel opératoire et qui donne plus de jour pour la recherche de l'artère et de la veine; la division de l'os permet, à la vérité, d'arriver très directement sur l'artère après avoir sectionné le muscle sous-clavier, surtout si l'on fait soulever et attirer en dehors le fragment externe avec un davier; c'est ainsi qu'a procédé M. Verneuil qui, comme Lund, M. Lucas-Championnière et Morisani, s'est contenté de diviser la clavicule avec la scie. Dans le cas qui nous est propre, après avoir sectionné la clavicule avec la scie près de son tiers externe, nous avons rapidement dégagé son fragment interne jusqu'à l'insertion des ligaments coraco-claviculaires et nous l'avons coupé à ce niveau avec de fortes pinces coupantes. C'est à peu près ce que Langenbeck avait fait en 1860, et ce qu'a, depuis lors, répété M. Ollier. Macnamara, après avoir coupé la clavicule, extirpa complètement le fragment externe, en le séparant de ses connexions avec l'apophyse coracoïde et avec l'acromion; mais après avoir répété un assez grand nombre de fois ce procédé sur le cadavre, nous sommes resté convaincu qu'il était un peu plus difficile et surtout

plus long que la résection pure et simple de la partie moyenne, et qu'il ne donnait pas un accès plus facile vers les vaisseaux.

M. Ollier a beaucoup insisté, dans le compte rendu sommaire qu'il a fait de son opération à la Société de médecine de Lyon, sur l'avantage que présente la résection sous-périostée de la clavicule; nous partageons sa manière de voir et nous pensons que la plus sûre manière d'éviter, dans l'isolement et dans la section de la clavicule, la blessure accidentelle, non seulement de l'artère ou de la veine sous-clavière, mais de vaisseaux de second ordre, notamment de l'artère scapulaire supérieure que Lund intéressa sans le vouloir, est de se tenir autant que possible entre l'os et sa gaine périostique jusqu'à ce que celle-ci soit presque circulairement détachée; on y arrive le plus souvent sans trop de peine, et si même on déchire le périoste, ce qui en soi-même n'a aucune importance, le soin que l'on a de ne point s'écarter de la surface de l'os est une garantie contre la lésion des organes plus profondément situés. Il ne faudrait pas toutefois, en procédant trop minutieusement à cet égard, compliquer ou allonger l'opération; qu'on tente ou non la résection sous-périostée, l'important est d'isoler la clavicule avec le plus grand soin en se souvenant que l'artère scapulaire supérieure est souvent presque accolée à son bord postérieur, et de ne sectionner l'os qu'après avoir protégé les parties sous-jacentes en le chargeant sur un écarteur ou sur une sonde de Blandin. — Pour terminer ce qui a trait à la section de la clavicule, disons enfin qu'elle doit être dirigée obliquement de haut en bas et de dedans en dehors, afin que l'extrémité du fragment interne qui reste attaché au sternum présente

du côté de la peau un angle obtus. On évitera de la sorte que l'extrémité de ce fragment ne vienne perforer les téguments.

§ II

LIGATURE DE L'ARTÈRE ET DE LA VEINE SOUS-CLAVIÈRES.

La recherche de l'artère sous-clavière, sa dénudation et sa ligature se feront suivant les règles adoptées pour cette opération : celle-ci sera facilitée par la possibilité de se guider sur le tendon du muscle scalène antérieur que l'on voit très aisément au fond de la plaie. M. Chalot (1) conseille de placer le fil le plus haut possible sur l'artère, c'est-à-dire entre les scalènes : non seulement nous ne voyons aucun avantage à cette pratique qui a l'inconvénient de rapprocher la ligature de l'origine des branches collatérales de l'artère, ce qu'il faut autant que possible éviter, mais M. Farabeuf nous a fait remarquer que la recherche et l'isolement des vaisseaux sous-claviers étaient certainement plus aisés immédiatement au-dessous de la clavicule, lorsque l'on a incisé la gaine périostique de cet os et le muscle sous-clavier. En pratiquant la ligature à ce niveau on trouve un point de repère précieux dans la présence de la branche nerveuse du plexus brachial qui se rend au muscle grand pectoral; ce rameau nerveux se voit aisément et se sent encore mieux avec le doigt; il passe obliquement en avant de l'artère, laisse en dedans de lui la veine sous-clavière et l'on peut aisément, en se guidant sur le relief visible et tangible qu'il présente, trou-

(1) Chalot, *Nouveaux éléments de chirurgie opératoire*. Paris, 1886, p. 414.

ver à volonté l'un et l'autre de ces vaisseaux sans même recourir au point de repère fourni par le tubercule de la première côte. La ligature de l'artère sous-clavière ne présente d'ailleurs rien de particulier au cas qui nous occupe. Lors même qu'on jette le fil très bas sur cette artère, et sur l'origine de l'axillaire plutôt que sur la sous-clavière elle-même, le bout supérieur de l'artère se rétracte très haut après la section, ce qui rend inutile le précepte donné par M. Chalot.

La ligature de la veine sous-clavière est moins connue que celle de l'artère. Toutes les fois que nous l'avons répétée sur le cadavre, comme au cours même de l'amputation interscapulo-thoracique que nous avons pratiquée, elle nous a semblé d'une exécution délicate et souvent difficile. Pour découvrir ce vaisseau il faut, au moyen d'un crochet mousse, faire attirer très fortement le fragment interne de la clavicule en avant; cette manœuvre qui rend la veine sous-clavière plus accessible a l'inconvénient de tendre fortement la gaine fibreuse qui l'entoure, et de favoriser ainsi l'entrée de l'air dans la veine si celle-ci vient à être blessée. On doit donc redoubler de précautions afin de ne déchirer ni le tronc veineux lui-même ni les grosses branches veineuses qui y aboutissent et qu'il faut écarter avec soin : la dénudation du vaisseau peut d'ailleurs se faire assez aisément; il n'adhère que lâchement aux plans fibreux qui l'entourent, et si l'on a soin de diriger toujours le bec de la sonde cannelée vers la gaine et jamais vers la veine, de se guider exactement sur la première côte dans la libération de la demi-circonférence interne et postérieure du tronc veineux, et de ne chercher à passer le fil que lorsqu'on est absolument sûr que toutes les connexions celluleuses

ont été détruites, on arrivera sans trop de dangers à placer et à serrer la ligature. Celle-ci, à moins d'impossibilité résultant d'anomalies veineuses, devra toujours être située en dehors de l'abouchement de la veine jugulaire externe dans la veine sous-clavière.

Il nous a même paru, à M. Farabeuf et à moi, dans les recherches que nous avons faites à ce sujet sur le cadavre, qu'il valait mieux chercher, isoler et lier franchement la veine axillaire immédiatement au-dessous de la clavicule, c'est-à-dire à l'endroit où elle devient la veine sous-clavière : le vaisseau, à ce niveau, est plus superficiel, plus libre de connexion avec les tissus environnants, et sa dénudation peut se faire avec moins de dangers. Au reste, lorsque la veine est coupée après avoir été liée, son bout central se rétracte très haut dans la région sus-claviculaire, comme le fait également celui de l'artère. — Si, au cours de la dénudation ou de la ligature, on venait à blesser la veine, il faudrait exercer aussitôt une compression suffisante avec le doigt sur la perforation, remplacer ensuite le doigt par une pince hémostatique en reportant la compression à la fois au-dessus et au-dessous du point blessé, pour éviter l'hémorragie veineuse et l'entrée de l'air qui serait imminente, et pratiquer enfin la double ligature de la veine en ces deux points.

Doit-on procéder d'abord à la ligature de l'artère ou à celle de la veine? — MM. Ollier et Lucas-Championnière ont commencé par lier la veine comme nous l'avions fait nous-mêmes; Lund, M. Verneuil, Morisani ont d'abord lié l'artère. Il ne paraît y avoir aucune raison décisive pour s'adresser d'une façon générale à l'un plutôt qu'à l'autre de ces vaisseaux; l'on se guidera plutôt sur les opportunités

qui naissent de chaque cas particulier. Si la veine est très volumineuse, très distendue, si elle ou ses branches collatérales recouvrent l'artère et rendent sa recherche difficile, il vaut mieux évidemment commencer par passer au-dessous d'elle un double fil qui permette de la rétracter en dedans et de l'assurer aussitôt si elle venait à être blessée; mais pour éviter que le sang ne continue à s'accumuler dans le membre après la ligature de la veine, la circulation artérielle persistant encore, il vaudra mieux ne serrer les fils passés autour de la veine qu'après que l'artère aura été liée, et que le membre aura été élevé en l'air pendant quelques instants de manière à permettre au sang qu'il renferme de refluer vers sa racine.

Il est beaucoup plus important de décider s'il faut ou non *sectionner l'artère et la veine entre deux ligatures.* — Trois chirurgiens seulement, Lund, MM. Verneuil et Ollier, disent explicitement qu'ils ont coupé l'artère et la veine entre deux ligatures; en l'absence de détails plus précis sur le manuel opératoire, il faut conclure du silence des autres auteurs sur ce point, que la plupart d'entre eux se sont bornés à lier les vaisseaux, remettant leur section à un temps plus éloigné de l'opération. C'est ainsi que nous avons procédé dans le cas qui nous est propre. Il est néanmoins facile de se convaincre qu'il y a pour pratiquer la section immédiate des vaisseaux entre deux ligatures d'excellentes raisons. Après la ligature de l'artère sous-clavière, en effet, le sang est ramené dans l'artère axillaire par les voies collatérales constituées principalement par les artères scapulaires supérieure et postérieure d'une part, et l'artère scapulaire inférieure de l'autre. Le retour du sang assuré par les anastomoses aussi larges que nom-

breuses que nous avons sommairement énumérées est si prompt et si facile que, dans le cas de M. Ollier, la ligature jetée sur le bout périphérique de l'artère sous-clavière s'étant détachée, une hémorragie importante s'ensuivit et qu'il fallut se hâter de terminer l'opération. Ainsi, malgré la ligature préalable de l'artère sous-clavière, il faut se prémunir contre l'hémorragie qui peut se produire au moment où l'on coupe l'artère principale du membre. La section de la veine axillaire expose de même à un écoulement sanguin très notable venant de la périphérie. Il est donc nécessaire de saisir et de lier ces vaisseaux au moment où l'on va les diviser; pourquoi dès lors ne pas faire leur section au premier temps de l'opération en même temps que la ligature simultanée de leurs bouts centraux et périphériques?

La section des vaisseaux entre deux ligatures se recommande encore pour d'autres raisons : quand on l'a pratiquée on peut sans aucun inconvénient glisser le doigt au-dessous des nerfs du plexus brachial, situés en dehors et en arrière d'eux, et les diviser à l'endroit même où ils croisent la première côte. On évite ainsi de laisser dans la plaie un segment plus ou moins long de ces troncs nerveux, ou d'avoir, si leur section est effectuée plus bas, à réséquer l'extrémité de chacun de ces nerfs par une dissection qui n'est ni sans difficultés ni sans danger, car les anastomoses que s'envoient les branches du plexus brachial et la proximité où elles sont des vaisseaux artériels et veineux rendent leur isolement très pénible.

Le plexus brachial étant divisé ainsi que les vaisseaux, il est facile de récliner tout le paquet vasculo-nerveux vers le bras et, lorsqu'on a pratiqué la section du grand et du

petit pectoral, pour séparer entièrement la fosse sous-scapulaire, le bras et tous les organes qui s'y rattachent, de la paroi thoracique, il suffit de couper entre deux ligatures les artères et veines mammaires externes et thoraciques antérieures, les seules branches qui, des vaisseaux axillaires, se rendent à la partie latérale du tronc. Au contraire, si l'on n'a pas exécuté la section des vaisseaux entre deux ligatures on risque, en divisant le paquet vasculo-nerveux au niveau de l'articulation scapulo-humérale, d'intéresser en même temps que l'artère et la veine axillaires quelques-unes de leurs branches collatérales sur lesquelles il faudra porter autant de ligatures. Nombre de fois, en répétant l'opération à l'amphithéâtre, nous avons constaté les inconvénients de cette manière de faire. Il nous paraît tout à la fois plus rapide, plus méthodique et plus sûr, de sectionner l'artère et la veine sous-clavières entre deux ligatures, et, après avoir détaché les insertions du grand et du petit pectoral, de diviser les nerfs du plexus brachial au niveau même où les vaisseaux ont été coupés, puis de rétracter vers le bras tout le paquet vasculo-nerveux, que rattachent seulement à la paroi thoracique les artères et les veines que nous venons de mentionner. Ces vaisseaux, s'ils se présentent, seront à leur tour sectionnés entre deux ligatures et tout sera préparé pour terminer le plus rapidement possible l'extirpation totale du membre supérieur pour l'achèvement de laquelle on n'aura plus à compter qu'avec les attaches musculaires supérieures et postérieures de l'omoplate et avec les branches de l'artère sous-clavière qui s'y rendent.

§ III

CONDUITE A TENIR A L'ÉGARD DES ARTÈRES SCAPULAIRES SUPÉRIEURE ET POSTÉRIEURE.

M. Ollier, en insistant sur les avantages de la résection sous-périostée de la clavicule comme temps préliminaire de l'amputation interscapulo-thoracique, a cru pouvoir indiquer comme un de ses bénéfices la possibilité d'atteindre et de lier par cette voie les artères scapulaires. « L'artère sous-clavière liée, a-t-il dit à la Société de médecine de Lyon, on peut, grâce à l'espace qu'on s'est donné par la résection, lier les artères scapulaires supérieure et postérieure, et, de cette manière, arrêter toute circulation artérielle dans le bras et la tumeur. » La lecture de son observation ne justifie pas cette espérance ; nous constatons au contraire que c'est précisément en cherchant l'artère scapulaire postérieure, que la ligature du bout périphérique de l'artère sous-clavière se détacha et que cet accident contraignit à brusquer un peu la fin de l'opération. Quoique ce contre-temps n'ait pas permis à l'éminent chirurgien de Lyon de réaliser le plan qu'il s'était proposé de suivre, l'idée qu'il exposait dans les termes que nous venons de rapporter nous paraît, en partie du moins, bien fondée.

Il faut ici considérer à part la conduite à tenir à l'égard de l'artère scapulaire supérieure et de la scapulaire postérieure ; les notions d'anatomie que nous avons rappelées nous montrent, lorsqu'on a réséqué la clavicule, sectionné son périoste et le muscle sous-clavier, qu'il est possible et généralement facile de voir le groupe des veines scapulaires supérieures qui traverse

le creux sus-claviculaire au-dessous de l'omoplato-hyoïdien ; on sait qu'en introduisant le doigt au-dessous de l'aponévrose de ce muscle on soulève ce groupe veineux au milieu duquel se trouve comprise l'artère scapulaire supérieure ; vouloir la chercher, la dénuder, la lier isolément serait fort difficile, mais rien n'empêche de passer une double ligature en masse sous les vaisseaux scapulaires supérieurs, veines et artère, et de les couper entre les deux fils que l'on aura placés autour d'eux. On pourra de la sorte diminuer l'afflux sanguin dans le muscle trapèze et vers les parties supérieures de la tumeur ; d'ailleurs, comme par le fait d'une anomalie l'artère pourrait n'être pas au milieu des vaisseaux compris dans cette ligature, on fera toujours bien de se tenir prêt à la saisir avec une pince au moment où elle sera divisée près du bord supérieur de l'omoplate. L'artère scapulaire postérieure au contraire, beaucoup plus profondément située et plus irrégulière dans son trajet, échappe aux recherches que l'on peut faire au cours d'une opération dont la ligature de ce vaisseau n'est qu'un accessoire presque négligeable. Ce serait perdre un temps précieux et souvent s'exposer à de graves dangers que de vouloir la trouver quand même au début de l'opération. Si le développement vasculaire de la tumeur faisait craindre que cette artère eut acquis un calibre très supérieur à son calibre normal, on pourrait peut-être avoir recours avec profit au moyen qui réussit à Wood, en exerçant une compression un peu large au niveau de la région sus-claviculaire ; ce chirurgien remarqua que par ce moyen il comprimait la scapulaire postérieure en même temps que l'artère sous-clavière.

On se tiendra prêt d'ailleurs à saisir les artères scapu-

laires et leurs branches avec des pinces hémostatiques au moment même de leur section : on sait que la branche principale de l'artère scapulaire supérieure est toujours coupée au niveau de l'échancrure coracoïdienne ; d'autre part l'artère scapulaire postérieure est presque constamment intéressée au moment où l'on attaque les insertions de l'angulaire de l'omoplate. Enfin, au moment de la section des muscles qui fixent l'omoplate au tronc, des rameaux plus ou moins importants de ces vaisseaux seront à chaque instant divisés ; il faut sectionner entre deux ligatures ou deux pinces hémostatiques tous ceux de ces rameaux, comme aussi les veines, que l'on apercevrait avant de les avoir ouverts; saisir avec des pinces à pression continue tous les vaisseaux qui donneraient lieu à un écoulement sanguin appréciable, et s'opposer au suintement en nappe par la compression exercée soit avec des éponges, soit en faisant directement saisir entre les mains des aides les lambeaux et les corps musculaires même sur lesquels on porte l'instrument tranchant. Malgré l'usage de ces moyens, il faut s'attendre à un écoulement sanguin assez notable au moment où l'on détache les muscles qui retiennent l'omoplate fixée au tronc, surtout s'il s'agit d'une tumeur de cet os ayant amené un développement considérable des vaisseaux qui s'y rendent et de leurs anastomoses ; cette considération, jointe à celles que nous avons fait valoir précédemment, doit confirmer encore le principe de laisser la section de ces attaches pour le dernier temps de l'opération.

§ IV

SECTION DES MUSCLES QUI S'ATTACHENT A L'OMOPLATE, SÉPARATION DU MEMBRE.

Dans les premiers temps de l'opération telle que nous venons de la concevoir, la partie moyenne de la clavicule a d'abord été réséquée pour permettre l'isolement et la section des vaisseaux sous-claviers entre deux ligatures ; puis on a coupé le grand et le petit pectoral, divisé le plexus brachial au niveau de la section des vaisseaux, et pénétré largement dans l'interstice interscapulo-thoracique, en divisant en dernier lieu le grand dorsal qui s'opposait à ce que cet interstice s'ouvrît librement. Pour compléter l'ablation totale du membre supérieur, il ne reste donc plus, après avoir tracé l'incision postérieure et disséqué le lambeau tégumentaire qui est destiné à recouvrir la perte de substance, qu'à couper les insertions musculaires qui retiennent l'omoplate encore fixée au tronc. Ce temps, au cours duquel on pourvoit à l'hémostase dans les vaisseaux qui émanent des branches collatérales de l'artère sous-clavière, peut s'effectuer très rapidement. Le membre supérieur et l'omoplate étant attirés en avant, on coupe, au ras de l'acromion et de l'épine de l'omoplate, les attaches du muscle trapèze; puis l'omoplate étant écartée du tronc autant que possible, on n'a plus qu'à conduire rapidement le couteau le long du bord supérieur puis le long du bord spinal du scapulum pour couper l'omoplat-hyoïdien, l'angulaire, le rhomboïde, le grand dentelé en rasant en quelque sorte les insertions musculaires marginales de l'os.

Un aide peut faciliter notablement cette manœuvre en portant ses mains l'une au-dessus de l'autre au-dessous de l'omoplate, et en saisissant entre le pouce et l'index les muscles qui s'insèrent à son bord spinal et à son bord supérieur et qui constituent le véritable pédicule musculaire qui seul encore rattache le scapulum au corps. Ce dernier acte de l'opération, très simple et très rapide sur le cadavre, pourra, dans certains cas, être traversé par des incidents causés par le volume de la tumeur, l'infiltration du tissu pathologique dans le corps des muscles, le développement exagéré des vaisseaux. Chez notre malade, l'énorme chondrome de 33 livres qu'il portait exerçait une traction sur les côtes par l'intermédiaire du muscle grand dentelé, immobilisait la cage thoracique et amenait une gêne très notable de la respiration ; il fallut, pour permettre à celle-ci de se rétablir, qu'un aide supportât avec ses mains une partie du poids de la tumeur ; un écoulement sanguin abondant venant des veines scapulaires postérieures et de leurs anastomoses rendit le détachement du membre encore plus difficile.

Quelques modifications opératoires ont été proposées pour ce dernier temps de l'opération. Parise, remarquant que chez un de ses opérés une infiltration purulente s'était produite dans la région dorsale sous les muscles rhomboïde et trapèze, et attribuant à cette complication l'apparition de l'infection qui se déclara vers le huitième jour, a pensé qu'on éviterait ce danger en conservant une lame osseuse au niveau du bord spinal de l'omoplate. De la sorte, dit-il, « avec le bord postérieur de l'os toutes les attaches du grand dentelé sont conservées. Ce muscle forme un plan musculaire, une sorte de mur de protection contre

les fusées purulentes dans la région cervico-dorsale. Par conséquent dans les traumatismes, quand ce bord ne sera pas fracturé en un trop grand nombre de points, et dans les néoplasies de l'omoplate, lorsque la tumeur n'aura pas envahi ce bord postérieur, je conseille de le respecter. » Chez le troisième blessé sur lequel il dut pratiquer l'amputation interscapulo-thoracique, et chez un malade atteint de tumeur de l'omoplate, Parise mit à exécution ce procédé. Rigaud s'efforça d'atteindre le même but en « détachant sans les couper les adhérences de l'angulaire, du rhomboïde et du grand dentelé à la base du scapulum, et en conservant leur continuité normalement établie au moyen de leur mode spécial d'insertion et, en partie aussi, par l'intermédiaire du périoste. Le muscle rhomboïde continua donc ainsi le grand dentelé jusqu'aux apophyses épineuses de la colonne vertébrale : cette large lame musculaire fut soutenue par l'angulaire qui la suspendait en quelque sorte aux apophyses transverses cervicales. »

Ces deux manières d'agir nous semblent compliquer sans grand avantage le manuel de l'opération. Nous ne craignons plus guère aujourd'hui l'infection purulente; même si la suppuration se fait jour dans certains interstices musculaires, celle-ci peut être modérée et réglée en quelque sorte par un bon drainage et des pansements bien faits quand l'usage des antiseptiques n'a pu en éviter l'apparition. En revanche, détacher le bord spinal de l'omoplate, ou en séparer les attaches musculaires par la méthode sous-périostée, allonger ainsi le seul temps de l'opération où l'hémorragie ne puisse être prévenue et où elle est par conséquent le plus à craindre, constitue pour la technique de l'amputation une difficulté de plus et une cause

d'aggravation pour son pronostic. Il faut ajouter que dans les cas de tumeurs malignes il peut être impossible, et qu'il est toujours dangereux au point de vue des récidives de côtoyer l'os de trop près, à plus forte raison d'en laisser un fragment important. Nous croyons donc devoir rejeter la modification qu'a proposée Parise ou du moins la réserver pour les cas traumatiques où la séparation du bord spinal aura été effectuée par la fracture elle-même : quant au procédé de M. Rigaud, il n'y a nul inconvénient à l'essayer si les insertions musculaires marginales et la partie adjacente de l'os sont absolument saines, et si l'opéré ne perd que très peu de sang ; mais il faudra se décider à y renoncer aussitôt au cas où une hémorragie un peu considérable ou tout autre phénomène inquiétant commanderait de terminer l'opération le plus lestement possible.

§ V

DE QUELQUES MODIFICATIONS APPORTÉES AU MANUEL OPÉRATOIRE DANS CERTAINS CAS PARTICULIERS.

1° *Ablation totale du membre après section de l'omoplate.* — Nous ne parlons pas ici des cas d'amputation traumatique dans lesquels on a été contraint d'extirper séparément les différentes parties de l'omoplate comminutivement fracturée : nous n'avons en vue que les faits pathologiques peu nombreux (Heath, Verneuil) où l'on a commencé par enlever le membre supérieur avec l'angle externe de l'omoplate, séparé du reste de cet os par une section, et qui se sont terminés par l'extirpation de ce qui restait du corps de l'omoplate. Cette conduite peut être commandée par le

volume d'une tumeur de l'humérus qui rend difficile la manœuvre du membre supérieur, mais elle ne nous paraît pas devoir être conseillée dans la plupart des cas ; absolument inapplicable quand la tumeur occupe l'omoplate (à moins que celle-ci ne se fracture spontanément au cours de l'opération) puisqu'on encourrait les dangers d'une hémorragie formidable par les vaisseaux de la tumeur, dans les cas mêmes où elle est exécutable, elle oblige le chirurgien à porter la section de l'os sur une région où la lésion non seulement de nombreuses branches des artères scapulaires inférieures, mais de l'artère scapulaire supérieure elle-même est inévitable. Si les succès obtenus par Heath et par M. Verneuil montrent qu'il ne faut pas s'exagérer cet inconvénient, il n'en constitue pas moins, à notre sens, un désavantage au compte de l'opération pratiquée de la sorte. Celle-ci nous paraît d'ailleurs d'un manuel plus long et plus compliqué que l'amputation totale exécutée d'après les règles que nous venons de donner.

2° *Ablation totale du membre supérieur en deux temps.* — Nous désignons sous ce titre les opérations dans lesquelles on a, dans une même séance, successivement pratiqué la désarticulation du bras puis la résection de l'omoplate, ou la résection de l'omoplate puis la désarticulation du bras.

a. L'ablation de l'omoplate après désarticulation du bras pratiquée dans la même séance est d'un usage assez fréquent dans les cas traumatiques ; les observations de Gaetani-Bey, de Vincent Jakson, de Jessop en sont des exemples. La conduite du chirurgien est alors justifiée par le doute qui existait au commencement de l'opération sur l'étendue des lésions et sur la portée que devait avoir

l'intervention pour leur être proportionnée. Elle s'explique plus difficilement quand il s'agit d'une tumeur, comme dans le fait de Heath : Cet auteur en effet commença par désarticuler l'épaule, puis il scia l'omoplate au delà de son col et enleva successivement les deux morceaux résultant de cette section. Une telle manière d'agir complique l'opération sans raison ; elle expose à la blessure des vaisseaux qui ont été liés dans les premiers temps de l'opération ou de leurs branches collatérales importantes : elle doit être absolument rejetée.

b. L'ablation en une même séance de l'omoplate d'abord, puis du membre supérieur a été exécutée par Mac Gill et par M. Bérenger-Féraud ; l'un et l'autre comptaient borner leur action à la résection du scapulum ; il fut nécessaire d'y joindre la désarticulation ou plutôt l'amputation de l'épaule, dans le cas de Mac Gill, parce que l'artère axillaire fut blessée pendant le premier temps de l'opération ; à cause de l'extension des lésions de l'ostéomyélite à l'humérus, chez le malade de M. Bérenger-Féraud. On voit qu'il ne s'agit pas d'opérations réglées d'avance, mais de pratiques dictées par une circonstance inattendue, créant de nouvelles et pressantes indications. Ces opérations dédoublées, quelle que soit l'habileté chirurgicale avec laquelle elles aient été conduites, cumulent en quelque sorte les difficultés et les dangers de la désarticulation du bras et de la résection de l'omoplate, qui de la sorte arrivent à former un total évidemment supérieur à celui qui incombe à l'amputation interscapulo-thoracique faite de propos délibéré ; nous n'avons pas à nous y arrêter davantage.

3° *Résection sous-périostée de l'omoplate.* — Ce n'est que dans certains cas de broiement du membre par des ma-

chines ou des coups de feu, ou dans des cas plus exceptionnels d'ostéite nécessitant le sacrifice complet du membre, que l'on peut songer à réséquer l'omoplate par la méthode sous-périostée, opération qui serait précédée ou suivie de la désarticulation de l'épaule : c'est dire que les résections sous-périostées appartiennent à la catégorie des opérations en deux temps que nous avons envisagées dans le paragraphe précédent, opérations dont le plan se modifie à mesure que la découverte de lésions nouvelles force la main au chirurgien et dont le manuel ne saurait être réglé d'avance. Nous avons dit, en parlant des indications que fournissent les ostéites à l'amputation interscapulo-thoracique, que si l'on pouvait être amené à réséquer consécutivement l'omoplate quelque temps après la désarticulation du bras pour une affection de cette nature, — que si au cours même d'une résection de l'omoplate entreprise pour une cause semblable on était conduit à sacrifier le membre supérieur entier — il était peu vraisemblable que l'on eût jamais à décider d'emblée l'ablation totale du membre supérieur même pour une ostéomyélite. Si pourtant on était réduit à cette extrémité, l'on pourrait essayer de conserver le périoste de l'omoplate, l'expérience tirée des faits où la résection de cet os a été suivie d'une régénération plus ou moins complète ayant montré que celle-ci contribue à donner un résultat physique et fonctionnel plus favorable. Nous ne voyons pas néanmoins que chez l'opéré de M. Bérenger-Féraud il y ait eu la moindre trace de reproduction de l'os. Après avoir lié par précaution l'artère sous-clavière et désarticulé le membre supérieur, on procéderait à la résection sous-périostée de l'omoplate d'après les règles établies pour cette opération ; il faudrait

en pareil cas conserver l'extrémité externe de la clavicule.

4° *Amputation interscapulo-thoracique dans les cas où la ligature préalable de l'artère et de la veine sous-clavière est impraticable.* — Lorsqu'une tumeur par son volume déborde en avant et recouvre les vaisseaux ; lorsqu'elle les dévie ou les entoure de telle sorte qu'on ne puisse, même après résection d'une partie de la clavicule, reconnaître leur situation, l'opération se trouve aggravée dans une mesure dont l'observation de Macnamara nous donne une idée, puisque son opéré succomba le lendemain aux suites de la perte de sang. La seule conduite à suivre, en pareil cas, si l'on ne veut pas renoncer à terminer l'opération, est d'attaquer les insertions musculaires qui se font au bord spinal de l'omoplate après avoir désinséré le muscle trapèze ; tous les vaisseaux que l'on rencontrera chemin faisant seront divisés entre deux ligatures ou deux pinces hémostatiques. Lorsque les attaches du grand dentelé auront été coupées, on écartera le plus possible l'omoplate du tronc, et l'on cherchera le lieu où les vaisseaux et les nerfs abordent la partie supérieure de la tumeur : on s'efforcera, s'il est possible, de jeter alors sur le paquet vasculo-nerveux une ligature provisoire avant de le sectionner et d'enlever omoplate, bras et tumeur. Quand on réfléchit aux dangers que présente l'opération conduite de la sorte, quand on a constaté combien son exécution est difficile même sur le cadavre, on ne conçoit pas que le professeur Gross (1) en conseille l'adoption comme règle générale, et qu'il recommande de terminer l'opération par la section de la clavicule, puis par la division et la ligature de l'artère axillaire. Je ne

(1) S. D. Gross, *A system of Surgery*, 5e éd., vol. II, p. 1114.

crains pas d'affirmer que l'extirpation du membre supérieur conduite de la sorte serait pratiquée dans les plus déplorables conditions et qu'on n'est autorisé à la tenter par cette méthode que quand l'impossibilité d'agir autrement est absolument démontrée.

II. — Modifications du manuel opératoire dans les amputations pathologiques consécutives.

Les règles applicables à l'amputation interscapulo-thoracique en général, aux amputations pathologiques totales d'emblée en particulier, devront être suivies dans les amputations pathologiques consécutives. L'on ne peut en effet limiter l'opération à une simple résection de l'omoplate que lorsque l'envahissement de cet os par une ostéite (ostéomyélite, nécrose, carie, etc.), quelque temps après la désarticulation de l'épaule pratiquée pour une affection semblable de l'humérus, réclame une opération nouvelle. Il est possible en pareil cas de recourir à la méthode sous-périostée et de chercher à n'enlever que l'os en ménageant le périoste et les muscles qui l'entourent : au cours même de cette opération, l'on peut juger utile de sectionner l'omoplate en plusieurs parties qui sont extirpées successivement. Comme les vaisseaux que l'on intéresse de la sorte ne sont que des rameaux artériels d'importance secondaire, il nous paraît inutile de lier d'avance l'artère et la veine sous-clavière : si la moitié externe de la clavicule devait être enlevée avec l'omoplate, on pourrait cependant commencer par la section du premier de ces os, afin de comprimer plus efficacement l'artère

sous-clavière à la faveur de l'écartement de ses fragments. C'est ce que fit Fergusson dans un cas analogue.

Presque toujours l'ablation de l'omoplate et de l'extrémité externe de la clavicule, après désarticulation du bras, est indiquée par la récidive d'une tumeur maligne de l'humérus. Il faut alors enlever la totalité de la cicatrice résultant de la première opération et porter la section à distance du tissu pathologique dans les parties saines; on est donc conduit à intéresser presque forcément les vaisseaux axillaires ou sous-claviers bien au-dessus du point où l'on en avait fait la ligature lors de la désarticulation scapulo-humérale. Cette section des vaisseaux peut ne pas déterminer d'hémorragie notable, comme dans le fait rapporté par Rigaud, où l'artère sous-clavière était oblitérée presque jusqu'à son origine à la crosse de l'aorte (1); mais les choses ne se sont pas toujours passées de même et nous savons que Conklin blessa l'artère axillaire en enlevant dans les mêmes conditions une tumeur récidivée de l'omoplate, et que Fergusson lui-même rouvrit ces vaisseaux, qu'il lui fallut lier à la fin de l'opération. Ces récidives, du reste, s'accompagnent souvent d'un développement vasculaire considérable dans la tumeur et autour d'elle, et la ligature préalable de l'artère sous-clavière qui diminue l'afflux sanguin dans le néoplasme et qui suspend la circulation dans celles des branches de l'axillaire qui n'ont point été oblitérées à la suite de la première opération, nous semble en pareil cas une précaution indispensable.

D'autre part, nous devons nous souvenir que l'entrée de

(1) Il serait plus juste de dire : jusqu'à son passage entre les scalènes, car l'opéré de M. Rigaud ayant survécu à l'opération, il nous paraît peu probable qu'on ait pu constater l'état de la portion ascendante de l'artère en question.

l'air dans la veine sous-clavière, suivie des accidents généraux les plus graves, a été observée deux fois (chez les opérés de Mussey et de d'Ambrosio) au cours des amputations qui rentrent dans cette catégorie.

Nous pensons donc que pour éviter sûrement cet accident, pour se mettre à l'abri d'une hémorragie due à la blessure de l'artère sous-clavière ou de l'artère axillaire non oblitérée au point où on la sectionne, pour diminuer l'irrigation sanguine de la tumeur, il convient de commencer l'opération, dans ces cas, comme lorsqu'il s'agit d'une amputation totale d'emblée, c'est-à-dire par la section ou la résection de la clavicule et par la division entre deux ligatures de l'artère et de la veine sous-clavières.

Cet acte préliminaire accompli, on circonscrira par une incision toute la cicatrice de la désarticulation de l'épaule et, bien entendu, toute l'étendue de peau qui pourrait se trouver envahie ou adhérente à la tumeur ; on coupera à la distance voulue le muscle petit pectoral et ce qui reste du grand pectoral, les branches du plexus brachial, les vaisseaux thoraciques et le muscle grand dorsal qui rattachent encore l'épaule à la paroi costale; enfin l'omoplate et la tumeur ayant été dégagées en arrière par la dissection d'un lambeau tégumentaire suffisant par la section du trapèze, et ne tenant plus au tronc que par les insertions musculaires marginales, ces insertions seront détachées avec quelques précautions afin que l'on puisse arrêter aussitôt l'écoulement sanguin fourni par la section des artères scapulaires supérieure et postérieure souvent très dilatées en pareil cas. Ces deux artères, d'ailleurs, devront être, si possible, reconnues et coupées entre deux ligatures, la première en arrière de la clavicule, ou au voisinage de l'échancrure

coracoïdienne; la seconde au niveau des insertions du muscle angulaire à l'angle supérieur de l'omoplate.

III. — Manuel opératoire dans les amputations traumatiques.

Les grandes lésions traumatiques qui motivent l'ablation totale du membre supérieur avec l'omoplate peuvent, au point de vue du manuel de l'opération, être réparties en deux catégories :

Les fractures compliquées de l'omoplate avec grands désordres des parties molles attenantes, compliquant un broiement ou un fracas du membre supérieur;

Les arrachements du membre près de sa racine, ne laissant pas assez de téguments intacts pour que l'on puisse attendre d'une désarticulation scapulo-humérale un moignon suffisant.

Nous avons dit que les lésions du premier ordre ne réclamaient que dans des cas fort peu nombreux l'amputation interscapulo-thoracique; avec Patrick Heron Watson, nous avons fait remarquer que les désordres des parties molles, bien plus que les lésions du squelette, déterminent l'extension qu'il faut donner à l'acte chirurgical. Ainsi, le plus souvent, les fracas de l'omoplate avec broiement du membre supérieur doivent être traités par la désarticulation scapulo-humérale, et l'on conserve les fragments de l'omoplate adhérents au périoste et aux muscles; si l'on est contraint d'extirper quelques esquilles qui paraissent vouées à la nécrose ou qui s'opposent à l'établissement d'une cicatrice en bonne forme, on le fera en ménageant le plus

possible les parties molles et les faisceaux musculaires qui s'y insèrent encore.

Si pourtant la destruction étendue des téguments, l'attrition extrême des muscles scapulaires et surtout l'hémorragie fournie par les rameaux des branches artérielles scapulaires forcent le chirurgien à enlever toute l'omoplate, celui-ci doit, comme dans les cas d'arrachements du membre près de sa racine, se conduire exactement comme s'il s'agissait de pratiquer l'amputation interscapulo-thoracique pour une tumeur. L'omoplate sera donc extirpée avec la totalité des muscles sous-scapulaire, sus-épineux, sous-épineux et petit rond, en même temps que les restes du bras, après qu'on aura pratiqué la résection préalable de la partie moyenne de la clavicule pour isoler et couper les vaisseaux sous-claviers entre deux ligatures.

Les seules différences à établir dans l'exécution de l'opération entre les cas pathologiques et les traumatiques tiennent à la direction, au nombre et à l'étendue des incisions ; à la détermination et à la confection des lambeaux qui devront recouvrir la solution de continuité ; au mode de réunion et au choix du pansement, sujets sur lesquels il nous reste à présenter quelques observations.

IV. — Incision de la peau et des muscles. Confection des lambeaux.

Si nous n'avons point encore parlé de la disposition des incisions et de la manière dont il convient de répartir les parties molles que l'on conserve autour des surfaces qui restent à recouvrir, c'est que la détermination du trajet que doit suivre le couteau dépend essentiellement de la marche

que l'on compte suivre dans l'exécution des temps successifs dont se compose l'opération. Une bonne incision, en effet, doit ménager une surface de recouvrement proportionnée à l'étendue de la plaie, en favoriser la réunion régulière et assurer l'évacuation facile des liquides qu'elle fournit : mais il faut avant tout qu'elle donne un accès facile vers les parties profondes et qu'elle permette d'en exécuter la division avec sécurité et dans le plus court espace de temps possible.

En examinant à ce point de vue les observations d'amputations totales d'emblée du membre supérieur pratiquées pour des tumeurs, nous pouvons rapporter les incisions auxquelles on a eu recours en pareil cas à deux types principaux qui répondent à la méthode ovalaire ou en raquette et à la méthode à lambeaux.

Méthode ovalaire et raquette. — Le seul chirurgien qui, à notre connaissance, ait attaqué les parties molles qui recouvrent l'omoplate par la région scapulaire postérieure est M. Desprès. L'incision à laquelle il a eu recours, commençant au milieu de l'espace qui sépare le bord interne de l'omoplate, au niveau de l'épine, de la saillie des apophyses épineuses des vertèbres, suivant l'épine scapulaire, contournait en avant la partie saillante de l'épaule, passait sous l'aisselle au milieu des poils et revenait sur le dos rejoindre son point de départ. Cette incision dessinait donc un véritable ovale dont les branches étaient situées en arrière, dont la courbe circonscrivait le moignon de l'épaule et l'aisselle, et qui n'approchait en aucun point de la région claviculaire ; il est vrai que M. Desprès avait d'abord lié l'artère sous-clavière en dehors des scalènes au moyen d'une incision distincte de la précédente.

La nécessité de pratiquer, non seulement la ligature préalable de l'artère principale du membre, mais la section de l'artère et de la veine sous-clavières entre deux ligatures, de s'aider pour cela de la résection de la partie moyenne de la clavicule et d'aborder l'interstice interscapulo-thoracique par son bord antérieur nous paraît assez établie, pour que nous n'adressions au procédé mis en usage par M. Desprès d'autre objection que de ne pouvoir se prêter à l'exécution de toute cette première partie de l'opération qui en constitue en quelque sorte un acte préliminaire. La relation même du fait en question vient à l'appui de cette critique ; l'on sait qu'au cours de l'opération si habilement pratiquée par M. Desprès se produisit l'entrée de l'air dans la veine sous-clavière, et si le sang-froid du chirurgien put enrayer les accidents que rendait imminents cette redoutable complication, il n'en est pas moins certain que celle-ci même aurait été sûrement évitée, si l'opérateur eût lié la veine sous-clavière en même temps que l'artère : or la ligature de la veine sous-clavière est très périlleuse, sinon impraticable, lorsqu'on n'a pas sectionné la clavicule. Le procédé de M. Desprès laisse d'ailleurs au niveau de l'angle inférieur de l'omoplate un cul-de-sac profond où peut s'accumuler la suppuration, et qui exigerait un drainage spécial fait par une contre-ouverture. Enfin on peut lui reprocher d'exiger pour la ligature de l'artère sous-clavière une incision qui ne peut être mise à profit pour le reste de l'opération.

Les autres auteurs qui ont eu recours à la méthode en raquette ont disposé sur la face antérieure du moignon de l'épaule la queue de la raquette remontant plus ou moins haut vers la clavicule, et suivant une direction à peu près parallèle à cet os. Heath est le seul d'entre eux qui,

pour enlever à la fois l'omoplate et le bras, se soit borné à pratiquer l'incision en raquette (ou ovalaire) usitée dans la désarticulation scapulo-humérale sous le nom de procédé de Larrey. On comprend avec peine qu'il ait pu terminer l'opération sans y ajouter quelque incision adjuvante, quoi qu'il ait sectionné l'omoplate en plusieurs pièces, lesquelles furent séparément et successivement extirpées : il est presque inutile de dire que, en agissant de la sorte, l'on se créerait à plaisir des difficultés qu'une incision un peu plus étendue suffit à écarter.

Fergusson et M. Verneuil, au contraire, ont continué leur raquette par une incision qui se prolongeait le long de la clavicule, de manière à permettre la dénudation et la section de cet os. L'incision de Fergusson se relevait même un peu à son extrémité supérieure, en suivant le chef externe du sterno-cléido-mastoïdien : les deux branches de la raquette avaient d'ailleurs une inégale longueur et sa partie postérieure, qui comprenait tous les téguments du moignon de l'épaule, était beaucoup plus étendue que sa branche externe qui, dans le cas de Fergusson, gagnait directement le bord antérieur de l'aisselle en suivant à peu près l'interstice pectoro-deltoïdien.

Peut-être la proposition que nous allons émettre paraîtra-t-elle contestable à quelques auteurs de médecine opératoire, mais il nous a toujours semblé que l'amputation de l'épaule par la méthode en raquette se réduisait presque, lorsque la désarticulation était achevée, à une amputation à deux lambeaux. De ces lambeaux, le postérieur est de beaucoup le plus considérable surtout quand la queue de la raquette se rapproche des parties antérieures du deltoïde. Le même fait s'observe dans l'amputation interscapulo-thoracique prati-

quée par la méthode en raquette; mais ce qui n'est point un inconvénient dans la désarticulation scapulo-humérale donne ici lieu à une disposition éminemment défectueuse de la plaie, disposition dont le défaut est très aisément constaté lorsqu'on a répété l'opération sur le cadavre. Les parties molles de la région postérieure constituent un énorme lambeau, presque exclusivement cutané, représentant les téguments de toute la région scapulaire : lorsqu'on réunit ce lambeau au petit lambeau antérieur formé par la peau de la région antérieure de l'épaule et de l'aisselle doublée du muscle grand pectoral et qu'on l'applique sur la paroi thoracique, on s'aperçoit que la ligne de réunion correspondant à la circonférence de la raquette ou, mieux, aux bords des deux lambeaux, est située sur la partie latérale du thorax, sur le prolongement vertical de l'aisselle; que d'autre part la base du lambeau postérieur correspond au voisinage des apophyses épineuses de la colonne vertébrale; comme ce lambeau cutané est peu épais, très flasque, qu'il s'applique assez mal sur la paroi thoracique, il forme avec cette dernière une sorte de poche extrêmement vaste, dont le fond, situé à la partie la plus postérieure et la plus déclive, correspond justement à l'endroit où les insertions des muscles au bord spinal de l'omoplate ont été coupées. Les inconvénients et même les dangers que peut avoir la stagnation et la décomposition des liquides dans ce cul-de-sac sont tellement évidents qu'ils avaient inspiré à Parise et à Rigaud des modifications opératoires ayant pour but de ménager les insertions des muscles rhomboïde, angulaire et grand dentelé, modifications que nous avons cru devoir rejeter comme d'une exécution incertaine, trop longue et trop difficile. On peut, comme nous le disions, éviter cette sta-

gnation des liquides par un drainage bien fait et par la compression : il n'en est pas moins vrai que l'incision adoptée ne répond pas à l'une des indications les plus essentielles de la guérison des plaies d'amputation, qui est de ménager une issue facile aux liquides que celles-ci fournissent.

Il faut d'ailleurs remarquer que la méthode en raquette, lorsque la queue de l'incision est tournée en avant, rend plus difficile le dégagement du bord spinal et de l'angle inférieur de l'omoplate, et que dans deux cas, ceux de Heath et de M. Verneuil, il a fallu fragmenter cet os pour l'extraire, ce que nous regardons comme un inconvénient. C'est probablement pour éviter ce dernier, que M. Bérenger-Féraud, dans le cas qui lui est propre, a joint à l'incision en raquette pratiquée par le procédé de Larrey deux incisions adjuvantes, l'une parallèle à l'épine de l'omoplate, l'autre longeant son bord spinal et faisant avec la précédente un ⊢ horizontalement disposé. Cette manière de faire s'explique par la façon dont l'opération a dû être conduite dans le cas en question; on sait que cette opération, commencée comme une résection de l'omoplate, a dû être transformée séance tenante en une amputation interscapulo-thoracique. On pourrait imiter cette pratique dans des cas analogues, mais il ne nous semble pas qu'elle doive être adoptée dans les amputations totales faites de propos délibéré.

C'est également pour faciliter le dégagement de l'omoplate que M. Chauvel a proposé une modification de la méthode en raquette, qu'il a dénommée *procédé en raquette double;* son incision est disposée de la façon suivante :

« L'ovale contourne les bords antérieur et postérieur du moignon de l'épaule à trois doigts en dedans des bords du

muscle deltoïde, pour passer dans le creux axillaire ; les incisions verticales se portent, l'une en haut, jusqu'à l'extrémité externe de la clavicule ou un peu au delà ; la seconde directement en bas dans la verticale de l'aisselle. »

Le procédé de M. Chauvel, ainsi qu'on peut s'en assurer en le répétant sur le cadavre, détermine en réalité la formation de deux lambeaux, l'un antéro-inférieur, l'autre postéro-supérieur ; il se rapproche beaucoup de celui auquel nous sommes arrivés, M. Farabeuf et moi, et qui sera décrit en détail par la suite. On peut lui reprocher cependant la disposition antérieure des incisions, surtout de l'incision qui part de l'ovale pour se prolonger en bas dans la verticale de l'aisselle, disposition qui donne au lambeau postérieur une étendue beaucoup plus grande que celle du lambeau antérieur, et qui laisse à la partie la plus déclive de la plaie, quand le malade est couché sur le dos, un profond cul-de-sac correspondant à la section des insertions musculaires marginales de l'omoplate, cul-de-sac correspondant par conséquent à la région où les fusées et les infiltrations purulentes ont le plus de tendance à se faire.

Sous le nom de *procédé ovalaire*, M. Chalot a préconisé un mode opératoire que nous reproduisons plus loin dans tous ses détails ; ce procédé n'a pas encore été mis à exécution sur le vivant, du moins à notre connaissance. Voici comment est réglée l'incision que l'auteur trace tout entière au premier temps de l'opération.

« Au niveau de la partie moyenne de la clavicule, sur son bord supérieur, commencer une incision seulement cutanée qui suit ce bord vers l'épaule, puis le bord interne de l'acromion, et la lèvre supérieure de l'épine scapulaire jusqu'à son tiers interne.

« Là, recourber l'incision et la conduire jusqu'à un travers de doigt au-dessus de l'angle inférieur de l'omoplate, parallèlement à son bord spinal.

« Recourber encore l'incision et la diriger vers le creux de l'aisselle jusqu'au bord inférieur de l'insertion humérale du grand pectoral.

« Enfin la ramener au point de départ en croisant la face antérieure de ce muscle. »

Cette incision complexe s'éloigne beaucoup de la simplicité de la méthode ovalaire caractérisée par deux incisions rectilignes s'écartant à angle, et dont les extrémités sont réunies par une incision convexe. En examinant le résultat qu'elle donne, on constate qu'elle délimite un petit lambeau supérieur, correspondant aux téguments de la partie supérieure de l'épaule, lambeau qui se met en rapport avec une vaste incision curviligne qui circonscrit la plus grande partie de la peau des régions scapulaire, axillaire, et thoracique antérieure : elle nous paraîtrait donc devoir être classée parmi les amputations à lambeau plutôt que parmi les amputations ovalaires ou en raquette. Quoique ce procédé puisse être mis à profit dans certains cas où les téguments de la région deltoïdienne, de la région thoracique antérieure, envahis par le développement de la tumeur, doivent être sacrifiés, il nous semble passible des objections que voici :

Il est fâcheux, lorsqu'on n'y est pas contraint, de sacrifier les parties molles de la région du grand pectoral, parties molles qui fournissent un bon recouvrement de la perte de substance laissée par l'extirpation du membre.

L'incision de M. Chalot, qui au niveau de la face postérieure de l'omoplate n'atteint nulle part les limites de l'os,

laisse subsister tout autour de la ligne de réunion une gouttière large et profonde, correspondant à la section des insertions musculaires marginales du scapulum, inconvénient et même danger sur lequel nous avons à plusieurs reprises insisté.

Nous ne croyons donc pas que le procédé de M. Chalot doive être adopté dans les cas où l'amputation interscapulo-thoracique est pratiquée comme une opération réglée, mais il pourrait être mis à profit dans les conditions pathologiques qui forcent l'opérateur à modifier le tracé de l'incision des parties molles.

Méthode à lambeaux. — Le choix, la délimitation, la confection de lambeaux propres à recouvrir la vaste plaie que laisse à sa suite l'ablation de l'omoplate, constituent souvent un procédé de nécessité, commandé par les circonstances ; mais en dehors des cas de cet ordre, la méthode à lambeaux nous paraît mériter encore la préférence lorsque l'on a la libre disposition du tracé suivant lequel les incisions peuvent être conduites.

L'amputation à lambeau, envisagée comme *procédé de nécessité*, a été mise à profit par Hamilton et par M. Ollier. Ces deux chirurgiens, forcés de sacrifier, celui-ci toutes les parties molles du moignon de l'épaule, le premier celles de la région deltoïdienne et même de la région scapulaire postérieure, ont dû se résoudre à chercher dans les téguments du membre supérieur la matière propre à recouvrir la plaie ; l'un et l'autre ont taillé un vaste lambeau emprunté à la peau de la face interne du bras, lambeau qu'ils ont disséqué et relevé sur la perte de substance.

Ces deux faits montrent le parti qu'il est possible de tirer des portions saines de la peau dans les circonstances

en apparence les plus défavorables. D'autres lambeaux, plus ou moins irrégulièrement formés, pourraient être ramenés sur la plaie et réussir à la combler dans des cas analogues, où les exigences de la situation règleraient seules leur nombre, leur étendue, leur implantation, le mode de leur répartition et de leur assemblage.

Comme *procédé de choix*, l'amputation à lambeaux n'a guère été mise à exécution que dans le cas qui nous est propre. Après qu'une incision eut été pratiquée le long de la clavicule pour sectionner cet os, réséquer sa partie moyenne et lier l'artère et la veine sous-clavière, une autre incision partant de la partie moyenne de la précédente et conduite vers la paroi antérieure de l'aisselle a délimité un lambeau antérieur comprenant la peau de la région pectorale et les muscles grand et petit pectoral. Après avoir sectionné le paquet vasculo-nerveux et séparé l'omoplate de la paroi thoracique en avant, une troisième incision, partant de l'extrémité externe de l'incision claviculaire et conduite à travers la région scapulaire postérieure vers l'angle inférieur de l'omoplate qui proéminait dans l'aisselle, a dessiné un vaste lambeau cutané postérieur qui a été relevé jusqu'aux limites internes et postérieures de la tumeur. L'ablation de la tumeur, de l'omoplate et du bras a été alors achevée par la section des insertions marginales du scapulum.

Ainsi que nous l'avons fait observer, le résultat de l'opération conduite de la sorte équivaut à peu près à celui d'une amputation en raquette. L'incision que nous avons employée présente cependant sur cette dernière l'avantage de découvrir l'angle de l'omoplate, ce qui rend plus facile la séparation des insertions musculaires qui se font à cet

angle et au bord spinal de l'os. Mais le lambeau postérieur que nous avions ménagé était trop vaste, hors de proportion avec le lambeau antérieur, quoique nous en ayons diminué l'étendue en en excisant une partie. Nous avons signalé déjà les inconvénients qui peuvent résulter des dimensions exagérées de ce lambeau : celui-ci, lorsqu'il est assujetti par la suture et que le malade repose dans le décubitus dorsal, constitue une vaste poche dont le fond, correspondant aux insertions spinales de l'omoplate, se laisse aisément distendre par les liquides de la plaie qui tendent à s'y accumuler.

Les recherches multipliées auxquelles nous nous sommes livrés, M. Farabeuf et moi, pour déterminer les dimensions qu'il convient de donner à ces lambeaux et les incisions par lesquelles ils doivent être délimités nous a fait reconnaître :

Qu'il y a tout avantage à augmenter le lambeau antérieur aux dépens du lambeau postérieur, en comprenant dans le premier la peau d'une partie de la région deltoïdienne antérieure, toute la peau de l'aisselle, et celle même qui recouvre au niveau du bord axillaire de l'omoplate la saillie du muscle grand dorsal, muscle qu'après sa section on laisse adhérent à la partie inférieure de ce lambeau antéro-inférieur au pectoro-axillaire, doublé en haut par la presque totalité des muscles grand et petit pectoral ;

Que le lambeau postéro-supérieur ou cervico-scapulaire est largement suffisant, lorsqu'on le limite par une incision rectiligne, partant de l'extrémité externe de l'incision claviculaire pratiquée au premier temps de l'opération, pour passer sur la région scapulaire postérieure et gagner par le plus court chemin l'extrémité inférieure de l'incision qui délimite le lambeau antéro-inférieur, extrémité

située en arrière de l'angle inférieur de l'omoplate (1).

Le point de réunion de ces deux incisions, situé en arrière de l'angle de l'omoplate, à la partie la plus déclive du champ opératoire, non seulement permet de dégager aisément l'angle de l'omoplate et son bord spinal, mais offre une voie d'écoulement assurée pour les liquides venant de la plaie.

Le lambeau postéro-supérieur doit autant que possible être doublé par le muscle trapèze, lorsque celui-ci n'est pas envahi par le mal.

Enfin les diverses incisions, sur la détermination précise desquelles nous reviendrons dans le paragraphe consacré à la médecine opératoire : incision claviculaire destinée à permettre la section, la résection de la clavicule et la ligature des vaisseaux, — incision antérieure, limitant le lambeau pectoro-axillaire, — incision postérieure limitant le lambeau cervico-scapulaire — au lieu d'être tracées d'un seul trait, ne doivent être pratiquées qu'au moment où elles sont nécessitées par le temps de l'opération à l'exécution duquel elles concourent.

Dans les *amputations pathologiques consécutives*, lorsque, après la désarticulation de l'épaule, on pratique l'ablation de l'omoplate pour une récidive de tumeur, la disposition des incisions cutanées est sujette à varier quelque peu. Comme presque toujours en pareil cas la cicatrice et même les portions adjacentes de la peau doivent être enlevées, on commence par les circonscrire par une incision circulaire, ovalaire ou elliptique sur laquelle on a fait tomber, dans tous les faits qui nous sont connus, une incision plus

(1) Voir figure, p. 351.

ou moins longue, étendue suivant la direction de la clavicule. Si au lieu d'une tumeur l'on avait affaire à une ostéite récidivée, au lieu d'enlever la cicatrice on pourrait toutefois se contenter de la fendre dans toute sa hauteur ainsi que Fergusson l'a fait.

L'espèce de raquette, constituée par la réunion de l'incision claviculaire à celle qui circonscrit la cicatrice, suffit à la rigueur pour enlever l'omoplate après section de la clavicule et ligature des vaisseaux ; l'opération que fit Langenbeck nous en donne un exemple ; le plus souvent il faut y joindre une ou deux incisions adjuvantes. Dans tous les cas, sauf celui de Wood où elle suivait le bord axillaire de l'omoplate de son angle externe jusqu'à son angle inférieur, cette incision adjuvante a été dirigée le long de l'épine de l'omoplate. Cette incision, jointe à l'incision claviculaire, détermine alors la formation de deux lambeaux, l'un supérieur, acromial, l'autre inférieur, axillaire, qui doivent s'appliquer l'un sur l'autre après l'énucléation de l'omoplate et de la tumeur; tel a été le procédé auquel ont eu recours Fergusson, Stimson et d'Ambrosio. Mais le volume de la tumeur a parfois contraint les chirurgiens à lui adjoindre d'autres incisions supplémentaires dirigées soit le long du bord axillaire de l'omoplate (Jeaffreson), soit le long de son bord spinal (Conklin). On peut voir, sur les figures qui représentent l'opérée de Jeaffreson (1), l'aspect que présentaient les deux cicatrices dorsales se réunissant à angle aigu au niveau du point où était auparavant situé l'angle externe de l'omoplate. Nous n'avons à marquer de préférence pour aucun de ces procédés ; leur adoption, les modifications

(1) Observation XXXIII, p. 96.

qu'on pourrait y adapter, seront commandées par les exigences de chaque cas particulier, entre autres par l'étendue de l'envahissement de la peau et par le volume de la tumeur. On peut dire, en règle générale, que dans les amputations pathologiques secondaires pour ostéites, les incisions seront disposées comme s'il s'agissait d'une résection de l'omoplate, en vue de ménager le plus possible les insertions musculaires et le périoste de cet os; que dans les ablations consécutives de l'omoplate pour tumeurs, il faudra se conduire comme dans les amputations totales d'emblée. En pareil cas une raquette dont la queue correspond à la clavicule, dont l'ovale circonscrit l'ancienne cicatrice, est l'incision qu'il faut adopter; on y joindra, s'il est nécessaire, une incision le long de l'épine de l'omoplate, et on ajoutera même à cette dernière, si elle ne donne pas assez de jour, une autre incision soit tombant en T sur son extrémité interne et suivant le bord spinal de l'omoplate, ou bien se réunissant à angle avec son extrémité externe et longeant le bord axillaire de l'os.

Il est moins aisé de fixer à l'avance la direction des incisions dans les *amputations traumatiques;* les délabrements de la peau contraignent souvent le chirurgien à utiliser des lambeaux irréguliers et à bords contus, découpés et détachés au hasard par l'action de l'agent vulnérant. En prévision des modifications qui peuvent ultérieurement atteindre les téguments compromis, on se conformera rigoureusement à la règle de n'enlever que le moins possible de la peau et de conserver souvent même des parties douteuses. Si les téguments étaient intacts au niveau de l'épaule, on agirait comme dans le cas des amputations totales pour tumeur ; mais le fait ne peut guère se présenter, la princi-

pale indication de l'ablation de l'omoplate avec le membre résultant de la destruction des parties molles bien plus que des lésions articulaires et osseuses. L'on sait pourtant que Vincent Jackson ayant désarticulé l'épaule par le procédé de Larrey, pour pratiquer l'extirpation de l'omoplate fracturée, fit tomber sur la branche postérieure de la raquette une incision qui, suivant l'épine de l'omoplate, se réunissait au niveau du bord spinal à une autre incision qui longeait ce dernier, formant avec elle un T horizontal. Le résultat de cette opération, au point de vue des incisions, était en tout semblable à celui qu'a obtenu M. Bérenger-Féraud dans un cas pourtant très différent : mais, nous le répétons, quand l'amputation interscapulo-thoracique est exigée par un fracas du membre produit, soit par une machine, soit par un projectile de guerre, l'état des parties molles ne laisse guère le choix du procédé d'incision.

Dans les arrachements, on utilise la manchette de peau déchirée et contuse, souvent décollée au loin des tissus sous-jacents, que la rupture des téguments a laissée autour du moignon musculaire et du fragment de l'humérus. Alors même que quelques-unes de ses parties paraissent vouées à une mortification certaine, on ne doit rien en sacrifier. Il peut arriver en effet que, même après l'ablation de l'omoplate, il y ait insuffisance des parties molles à recouvrir la plaie, et que la cicatrisation ne s'opère qu'après une suppuration d'assez longue durée. Pour dégager la clavicule et l'omoplate, on fait tomber sur la partie antérieure de cette manchette une incision dirigée suivant l'axe de la clavicule, grâce à laquelle on peut réséquer ou sectionner la partie moyenne de cet os et lier les vaisseaux sous-claviers. M. Lucas-Championnière a pu se contenter de cette simple

incision; mais parfois il a fallu y ajouter une autre incision située en arrière et parallèle au bord postérieur de l'épine de l'omoplate (Watson). Suivant les circonstances et l'état des parties, cette incision adjuvante pourrait être dirigée en arrière, le long de l'épine scapulaire, ou en bas, le long du bord axillaire, ou dans les deux directions.

Quelles sont les parties qui doivent être comprises dans la dissection des lèvres de ces incisions et des lambeaux que celles-ci circonscrivent ?

Quand on a recours au procédé que nous avons indiqué comme le meilleur à suivre dans les amputations totales d'emblée, on doit se conformer au précepte général de ménager à la peau ses moyens de nutrition. On aura donc soin, pour ne pas blesser les vaisseaux qui abordent les téguments par leur face profonde, de relever avec la peau le tissu cellulaire sous-cutané et même l'aponévrose superficielle dans la plus grande partie du lambeau postérieur que le trapèze, détaché au niveau de ses insertions à l'omoplate, ne double que dans ses portions les plus internes et les plus supérieures. En avant on laissera le grand pectoral adhérer à la peau du lambeau antérieur qui comprendra également les corps charnus du petit pectoral et du grand dorsal; mais on ne conservera aucune portion du muscle deltoïde ni à plus forte raison des muscles scapulaires proprement dits; leurs fibres, privées de leurs moyens de nutrition, ne pourraient être qu'un obstacle à la réunion par première intention sans aucune espèce de compensation au point de vue de la perfection du résultat définitif. D'ailleurs on peut être obligé de sacrifier une partie du grand pectoral et plus souvent encore du trapèze; en

pareil cas, le recouvrement de la plaie n'est fait que par la peau qui seule constitue les lambeaux ; c'est ce qui arrive quand une tumeur a envahi ou fait dégénérer les muscles ; l'exemple de notre opéré chez lequel la peau même, amincie à l'extrême, présentait des ulcérations qui résultaient de sa distension, montre que dans les conditions ordinaires les téguments jouissent d'une vitalité très suffisante pour qu'il ne faille pas craindre la mortification des lèvres de l'incision.

En terminant ces considérations sur l'incision des parties molles, il nous faut répéter ce que l'on ne saurait trop redire dans tout ce chapitre consacré à l'examen du manuel opératoire : dans l'amputation interscapulo-thoracique, la conduite du chirurgien est le plus souvent dictée par la nécessité. Les procédés conçus à l'avance doivent être appropriés aux conditions du cas particulier pour lequel l'opération est requise : c'est dire que le nombre, la direction, l'étendue des incisions cutanées, que la constitution des surfaces de recouvrement de la plaie, la détermination et la formation des lambeaux, dépendent de circonstances extrêmement variables, telles que le siège, le volume, les rapports de la tumeur ou de l'altération pathologique qu'on se propose d'enlever, telles encore que les délabrements des parties molles produits par l'action des agents vulnérants, dans les cas traumatiques. Aussi les détails où nous venons d'entrer doivent-ils principalement servir de points de repère à l'opérateur au jugement duquel incombe le soin de décider, dans chaque cas particulier, ceux de ces préceptes qu'il faut suivre et ceux dont il doit s'écarter.

V. — Réunion, pansement, soins consécutifs.

Nous n'insisterons pas sur les différents modes de pansement qui peuvent être mis en usage à la suite de l'amputation interscapulo-thoracique. Chaque opérateur à cet égard suivra la conduite qu'il a cru devoir adopter dans sa pratique. Pour nous qui pensons, avec la majorité des chirurgiens, que c'est de la méthode antiseptique que dépendent la sécurité et même le plus souvent le succès à la suite des grandes entreprises chirurgicales, nous en recommandons formellement la stricte observation dans l'exécution de l'opération elle-même, comme pour l'application du pansement et pendant toute la durée des soins consécutifs.

La réunion par première intention doit être pratiquée en règle générale dans les cas d'amputation pathologique ; la surface traumatique que l'ablation totale du membre laisse à sa suite est trop vaste pour que l'établissement d'une membrane granuleuse à sa surface et son organisation en cicatrice ne réclame pas un temps fort long et ne fasse courir à l'opéré les chances qui résultent d'une abondante suppuration. Mais au moment de réunir les lèvres de la plaie par la suture, il est nécessaire d'assurer l'écoulement des liquides au moyen du drainage.

Les considérations où nous sommes entrés à propos des résultats de l'opération (1) nous ont fait voir que lorsque la plaie était fermée, le malade étant couché sur le dos, les ligatures de l'artère et de la veine sous-clavière en occupaient la partie supérieure ; que de ce côté l'on n'avait donc

(1) Page 161.

pas à craindre la stagnation du pus en contact avec les vaisseaux : la disposition des parties met également à l'abri des fusées purulentes les espaces sous-aponévrotiques du cou et le médiastin ; les liquides gagnant les parties déclives n'ont aucune tendance à séjourner sous la face profonde du grand et du petit pectoral ; mais ils tombent tout naturellement dans le cul-de-sac profond que constitue l'intervalle qui sépare le lambeau postérieur de la paroi thoracique ; c'est au fond de cet interstice que les espaces sous-aponévrotiques profonds du dos sont ouverts par la section du rhomboïde et du grand dentelé. Pour éviter l'infiltration purulente de cette région, au cas où la suppuration viendrait à se produire, il est donc nécessaire de pourvoir à l'existence de larges voies d'écoulement pour les liquides venant de la plaie.

On établira donc un drainage au moyen d'un très gros tube, largement perforé, sur toute la longueur du bord postérieur de la solution de continuité : les deux bouts de ce tube sortiront par deux contre-ouvertures faites le plus loin et aussi en arrière que possible aux extrémités supérieure et inférieure de ce bord. Toutefois, si l'incision qui a servi à l'amputation s'y prête, on pourra se servir d'elle pour faire passer le bout inférieur de ce tube à drainage.

Je préférerais cette manière de faire qui assure une canalisation parfaite de tout le cul-de-sac postérieur de la plaie à l'établissement pur et simple de tubes en caoutchouc durci courts, tels que M. Lucas-Championnière les emploie, sorte de drains que l'on place *debout* dans les contre-ouvertures et qui, pour une surface aussi étendue, ne font pas disparaître la possibilité de l'accumulation des liquides dans un point intermédiaire. Au premier pansement, on pourra

retirer ce tube unique, et si la suppuration paraît ne pas devoir se produire, on le remplacera par deux drains courts placés dans chaque orifice. On fera bien d'introduire en outre un ou deux drains de plus petit calibre en divers points de la ligne de réunion, un entre autres à la place où la présence des poils indique les vestiges du creux axillaire. Si l'on juge nécessaire d'établir l'un d'eux à l'angle supérieur de la plaie, on aura soin de le retirer très rapidement pour éviter son contact prolongé avec l'extrémité du fragment claviculaire et avec les vaisseaux.

M. Lucas-Championnière insiste sur la nécessité de faire une irrigation abondante de la plaie avec une solution phéniquée; il se déclare peu satisfait de l'emploi qu'il a fait, chez un opéré, du sublimé qui lui a donné des accidents d'irritation de la peau. Nous pensons, en effet, qu'avant de fermer la plaie, il faut avoir soin de la tenir pendant assez longtemps sous un courant de solution phéniquée à 5 p. 100, de manière à mettre tous les points de la surface cruentée et principalement la section des muscles en contact avec elle. Si plus tard la suppuration se déclare, en raison des dangers que présente la rétention du pus dans une aussi vaste plaie, il est bon de pousser, dans les tubes à drainage, des injections avec une solution phéniquée plus faible. En raison de l'étendue même de la surface traumatique, il nous semble qu'il faut donner la préférence à l'acide phénique, comme agent antiseptique, sur le sublimé et surtout sur l'iodoforme, qui ont paru donner lieu plus souvent à des phénomènes sérieux d'intoxication déterminés par leur absorption sur de larges plaies.

Enfin, le pansement ayant été appliqué sera maintenu

par une compression assez énergique que l'on établira tout autour de la poitrine, au moyen d'un appareil ouaté. La région se prête parfaitement à l'application de ce mode de bandage; grâce à lui, les lambeaux pourront être fort exactement adaptés sur la paroi costale, et ils y contracteront des adhésions. C'est à la compression qu'a été due la guérison relativement prompte de mon opéré, chez lequel la réunion était presque complètement réalisée le huitième jour.

On donnera une attention particulière aux petites fusées purulentes qui pourraient se produire en différents points, sous les muscles, mais surtout au niveau de la clavicule. On se souviendra qu'un opéré, dout la guérison était presque achevée huit jours après l'opération, conserva pendant six mois une fistule qui était entretenue par un tube à drainage, perdu sous le lambeau postérieur; le fil de catgut attaché à ce tube s'étant résorbé, il avait pénétré dans le trajet où il était placé sans qu'on se fût douté de sa disparition. Les drains debout seront donc pourvus à leur extrémité d'un fil de soie et non de catgut.

Dans les amputations traumatiques l'on peut être contraint d'adopter une conduite différente. Dans la plupart des cas que nous avons rassemblés, mais tout particulièrement dans les faits d'arrachement du membre, la réunion par première intention a échoué et il s'est même développé souvent une suppuration d'assez longue durée et parfois fort abondante. C'est à la contusion intense des téguments, à leur amincissement, à leur meurtrissure, à leur mortification immédiate même, au niveau des points où a porté la déchirure, que sont dus ces insuccès partiels et il ne faut pas s'étonner, comme l'a fait Patrick H. Watson, que le

pansement antiseptique n'ait pu les prévenir. En pareille circonstance, sans renoncer à rapprocher les bords de la plaie et à les maintenir par quelques points de suture, il vaut mieux ne pas compter sur une réunion immédiate; il faut au contraire se tenir prêt à désunir les adhésions qui se sont produites, si la suppuration est abondante, si la production d'eschares risque d'en favoriser la transformation putride, multiplier les pansements et augmenter la fréquence des irrigations destinées à chasser les liquides des anfractuosités où ils s'accumulent. Enfin dans les cas où l'on aurait lieu de craindre l'apparition d'une gangrène septique avec infiltration gazeuse et phénomènes d'infection aiguë, l'on s'abstiendrait avec soin de toute espèce de réunion, et, suivant les préceptes de M. Verneuil, l'on tiendrait en permanence la plaie ouverte sous le jet d'un vaporisateur, entretenant autour d'elle une atmosphère phéniquée, jusqu'au moment où la granulation des surfaces permettrait de tenter une réunion secondaire.

VI. — Appareils prothétiques.

Nous avons laissé pour la fin la description de l'appareil prothétique que l'on applique pour remplacer le membre absent et pour contre-balancer le poids du membre restant sous l'influence duquel le tronc tend à s'incurver du côté opposé à la lésion. Nous avons indiqué (1) le mode d'utilité de ces membres artificiels et les services que l'on pouvait en attendre; il nous reste à donner une idée de leur cons-

(1) Résultats, p. 180.

truction et de leur mécanisme : la figure ci-jointe, celles qui sont annexées à l'observation XV, et qui représentent l'opéré portant son appareil, nous dispensent d'entrer, sur ce point, dans de trop longs détails.

L'appareil que M. Collin a fait construire pour le malade de M. Desprès est celui qui nous a servi pour notre opéré; il y a, dans ce dernier cas, introduit une modification qui permet au pouce de s'ouvrir à volonté.

Cet appareil se compose d'une cuirasse en cuir durci, exactement moulée sur la poitrine, laissant passer l'épaule du côté sain et s'appuyant largement sur le côté opposé de la poitrine et jusque sur la cicatrice résultant de l'opération, par un coussin ou une garniture capitonnée, dont il est intérieurement pourvu de ce côté. Ce corset est maintenu par des boucles ou des lacets qui se fixent sur la poitrine. Sur l'épaule, du côté du membre absent, est solidement fixée une armature en acier à laquelle le membre artificiel se rattache par une articulation qui permet de lui communiquer quelques mouvements en avant, en arrière et même en dehors.



Une sangle élastique fixe la partie supérieure du bras artificiel au corset de cuir, et ramène le membre contre le tronc, quand il a été écarté. Le bras et l'avant-bras sont en cuir durci, fortifiés par des tiges légères en acier : celles-ci

sont articulées au niveau du coude, de manière à permettre la flexion et l'extension ; cette articulation peut être fixée à volonté par un verrou. En outre, au-dessus de l'articulation du coude, la rotation du bras artificiel autour de son axe longitudinal est permise par l'emboîtement de deux cylindres qui composent ce segment de membre; une semblable disposition existe également à l'avant-bras, de telle sorte que par la rotation du bras, l'adduction et l'abduction de l'avant-bras se produisent, que par la rotation imprimée à l'avant-bras, la pronation et la supination peuvent être obtenues. Au niveau du poignet, un léger mouvement de flexion est encore possible ; enfin, le membre se termine par une main dont les quatre doigts à demi recourbés sont opposés au pouce qui est articulé et maintenu fixé contre eux par la pression d'un ressort.

Pour permettre à l'opéré d'écarter le pouce des doigts, M. Collin avait imaginé de fixer à ce pouce une corde à boyau qui, se réfléchissant sur une série de poulies de renvoi situées à l'intérieur du membre artificiel, passant obliquement derrière le dos de la cuirasse, allait aboutir à une brassière que portait le bras sain. Un mouvement d'abduction de ce bras déterminait l'écartement du pouce des quatre doigts, au contact desquels il revenait sous l'influence du ressort, lorsque cette traction cessait. Ce mouvement du pouce pouvait d'ailleurs s'exécuter, quel que fût le degré de flexion de l'appareil au niveau du coude. Il faut dire que l'opéré, un peu par paresse, profitait peu de cette disposition, qui lui permettait cependant de saisir certains objets avec la main artificielle, sans se servir, pour l'ouvrir, du concours de l'autre main.

L'appareil fabriqué par M. Collin pour l'opéré de

M. Lucas-Championnière diffère du précédent en ce que la manœuvre du pouce par ce mécanisme y a été supprimée. La cuirasse a été également simplifiée; elle est remplacée par une camisole en toile, solidement maintenue avec des boucles, et sur laquelle se fixe avec un lacet une armature en cuir, sorte de demi-cuirasse, moulée sur le côté de la poitrine qui est dépourvu de membre; cette armature en cuir supporte le membre prothétique.

Enfin, M. Mathieu a fait, pour l'opéré de M. Bérenger-Féraud, un membre artificiel qui ne diffère pas essentiellement des précédents.

Grâce à ces appareils, les opérés peuvent saisir et supporter des objets même assez pesants, et non seulement pourvoir à la plupart des usages ordinaires de la vie, mais vaquer aux soins domestiques, ou même se livrer à quelques travaux professionnels qui n'exigent du membre en question qu'un degré restreint de force et de dextérité; il sert d'ailleurs à dissimuler d'une manière très suffisante l'énorme mutilation qui a été pratiquée. Il nous paraît rendre les mêmes services que l'appareil auquel on a recours pour remplacer le membre à la suite de la désarticulation de l'épaule.

VII. — Manuel opératoire.

L'amputation interscapulo-thoracique ne nous semble pas destinée à devenir une des opérations que l'on répète couramment comme exercice d'amphithéâtre. Cependant, après avoir étudié chacun de ses temps et les modifications que la diversité des cas pathologiques peut y apporter sur

le vivant, il nous paraît utile de résumer en quelques pages les règles de son manuel opératoire, et de donner en même temps la description des procédés proposés par les quelques auteurs qui ont cherché à régulariser son exécution. Ces procédés, que nous allons d'abord passer en revue, sont les suivants :

Procédé de M. Chauvel (1). — *Procédé en double raquette, ligature des vaisseaux axillaires ou sous-claviers au cours de l'opération.*

1° Sujet incliné sur le côté sain, l'épaule malade bien à jour. Incision en raquette double, l'ovale continuant les bords antérieur et postérieur du moignon de l'épaule à trois doigts en dedans des bords du muscle deltoïde, pour passer dans le creux axillaire ; les incisions verticales se portant, l'une en haut, jusqu'à l'extrémité externe de la clavicule ou un peu au delà, la seconde directement en bas dans la verticale de l'aisselle le long de la paroi thoracique ou un peu en arrière. Cette dernière peut être évitée ou faite très courte.

2° Si la clavicule doit être respectée, une incision longeant l'épine scapulaire et l'acromion de dedans en dehors vient rejoindre l'extrémité supérieure de la queue de la raquette au sommet de l'apophyse acromiale. L'incision postérieure peut être retardée après la ligature des vaisseaux en avant. Si la partie externe de la clavicule doit être enlevée, ce qui est le cas le plus habituel, l'incision transversale, après avoir atteint le sommet de l'acromion, se prolonge en avant le long du bord inférieur de la clavicule jusqu'à un bon doigt en dedans de l'apophyse

(1) Chauvel, *loc. cit.*, p. 327.

coracoïdienne. Ces incisions n'intéressent que la peau.

3° Le sujet incliné sur le côté sain, autant que le permet l'anesthésie, l'opérateur promène le couteau le long des téguments sectionnés et favorise leur rétraction.

4° Il détache les insertions du deltoïde au bord inférieur de la clavicule et, rendu à l'interstice deltoïdo-pectoral, après ligature de la veine céphalique, il peut rejeter en dehors le deltoïde détaché, couper les tendons du petit pectoral et du coraco-brachial sur le sommet de l'apophyse coracoïde. Glissant le doigt le long du grand pectoral, il suit de dedans en dehors le tendon de ce muscle et le sectionne sur l'humérus même ou près de cet os, en le soulevant sur son index gauche.

5° La rétraction du grand pectoral met à jour le paquet vasculo-nerveux. Le chirurgien découvre l'artère axillaire immédiatement au-dessous de la clavicule, avant qu'elle n'ait fourni ses collatérales. Il la dénude, il la lie, ou pour plus de sécurité la divise entre deux ligatures. La veine axillaire est mise à jour et divisée entre deux ligatures à la même hauteur. Cette précaution, dit M. Chauvel, paraît indispensable pour éviter l'entrée de l'air dans ce vaisseau, et nous pensons qu'il y aurait avantage à agir de même pour la veine céphalique ou sa branche de communication avec la veine jugulaire externe, si elle est de gros volume.

6° La section de la clavicule peut être faite en ce moment; elle facilite la recherche et la ligature des vaisseaux, et permet de porter le fil sur l'extrémité de l'artère sous-clavière plus loin de l'acromio-thoracique.

7° La dissection rapide des lambeaux postérieurs permet de couper les insertions musculaires à l'épine de l'omoplate, et de dégager le bord spinal dans toute son étendue.

Si les parties molles sont saines, on coupe au ras de l'os, conservant avec Rigaud les attaches communes des faisceaux musculaires. L'angle inférieur et le bord supérieur dégagés à leur tour, il devient possible de mobiliser l'omoplate, de la renverser d'arrière en avant pour mettre à jour sa face postérieure.

8° Sans s'occuper du sous-scapulaire, du sus et sous-épineux bien souvent envahis par le néoplasme, le chirurgien détache les muscles ronds, puis, en remontant le faisceau profond du triceps, il coupe près de l'humérus le tendon du grand dorsal.

9° Si la clavicule doit être respectée, la section des ligaments acromio et coraco-claviculaires termine l'opération. La section de ces derniers ligaments est très aisée. Il suffit de glisser le bistouri à plat sous la face inférieure de la clavicule et de la raser avec précaution. Si la partie externe de la clavicule doit être enlevée, l'opérateur la dégage et la divise au point voulu. Au cas où cette section aurait été pratiquée dans les premiers temps, l'opération s'achève avec bien plus de facilité.

Le procédé opératoire de M. Chauvel se divise donc en trois sous-procédés suivant que l'on ménage la clavicule ou qu'on la sectionne soit à la fin, soit au milieu de l'opération. Rejetant absolument les deux premiers, nous reprocherons au troisième, sans parler de la préférence que l'auteur semble indiquer pour la ligature de l'axillaire, la multiplicité des sections musculaires qu'il comporte. La section du deltoïde, du grand pectoral, exposent, si la ligature de l'artère sous-clavière n'a pas été préalablement pratiquée, à un écoulement sanguin fort gênant par les rameaux de l'artère acromio-thoracique ; il faut de plus ob-

server que rien absolument n'oblige à couper le deltoïde, le coraco-bracial, les muscles grand et petit rond et surtout la longue portion du triceps, puisque ces muscles doivent être enlevés en totalité avec le membre supérieur et l'omoplate. A part le grand rond qui se trouve parfois intéressé en même temps que le grand dorsal, dans nos recherches à l'amphithéâtre, nous avons toujours laissé ces muscles intacts sans y trouver le moindre inconvénient.

Procédé de Gross (1). — *Procédé à lambeaux multiples. Section de la clavicule et ligature des vaisseaux axillaires à la fin de l'opération.*

1° On conduit des incisions : *a*) de l'angle supérieur de l'omoplate le long du bord supérieur de cet os, *b*) sur le bord antérieur de la clavicule depuis sa partie moyenne ou un peu en dedans jusqu'à l'articulation scapulo-humérale : l'incision contournant cette dernière est prolongée vers le bas jusqu'à l'angle inférieur du scapulum.

2° Les lambeaux ainsi délimités sont disséqués rapidement en comprenant avec eux le plus possible de parties molles, et l'on divise les attaches musculaires de l'omoplate.

3° La clavicule est coupée vers sa partie moyenne, mais seulement après que l'omoplate a été complètement détachée de ses connexions ; le poids du membre, entraînant en bas le moignon de l'épaule, facilite beaucoup alors ce temps de l'opération.

4° L'artère axillaire est coupée en dernier lieu, et on la lie aussitôt.

Si c'est une tumeur de volume extraordinaire qui néces-

(1) S.-D. Gross, *System of surgery*, 5e édit., vol. II, p. 1114, 1872.

site l'opération, ajoute l'auteur, on fera bien de lier la sous-clavière dans un temps préliminaire, mais cette précaution ne sera que rarement nécessaire.

Il nous paraît superflu d'énumérer les objections que l'on peut faire à ce procédé d'ailleurs très sommairement décrit, qui ne satisfait à aucune des conditions dont nous avons vu dépendre la sécurité dans l'exécution de l'amputation interscapulo-thoracique. Il ne pourrait être mis en usage que dans les cas tout à fait exceptionnels, ceux par exemple où la disposition et le volume de la tumeur ne permettent pas de pratiquer la ligature préalable des vaisseaux.

Procédé de M. Chalot (1). — *Procédé dit ovalaire. Section de la clavicule et ligature des vaisseaux sous-claviers au deuxième temps de l'opération.*

Nous avons déjà décrit l'incision à laquelle l'auteur a recours. Il donne à son mode opératoire le nom de *procédé ovalaire ;* mais il nous semble plus exact de le considérer comme un procédé à lambeau supérieur ; ce dernier est déterminé et délimité par la branche supérieure de l'incision ovalaire, branche qui contourne la partie supérieure du moignon de l'épaule et de la région scapulaire. Voici d'ailleurs la description que M. Chalot fait lui-même du manuel opératoire.

Premier temps. — Au niveau de la partie moyenne de la clavicule, sur son bord supérieur, commence une incision seulement cutanée qui suit ce bord vers l'épaule, puis le bord interne de l'acromion et la lèvre interne de l'épine scapulaire jusqu'à son tiers interne.

Là, recourber l'incision et la conduire jusqu'à un travers

(1) Chalot, *loc. cit.*, p. 411.

de doigt au-dessous de l'angle inférieur de l'omoplate, parallèlement à son bord spinal.

Recourber encore l'incision et la diriger vers le creux de l'aisselle jusqu'au bord inférieur de l'insertion humérale du grand pectoral.

Enfin la ramener au point de départ en croisant la face antérieure de ce muscle.

Deuxième temps. — Scier la clavicule à l'angle antérieur de l'incision, puis diviser à petits coups le muscle sous-clavier, tout le grand pectoral et le petit pectoral suivant la section cutanée, jusqu'à ce que le paquet vasculo-nerveux soit découvert.

Lier l'artère et la veine sous-clavières séparément, le plus haut possible, c'est-à-dire entre les scalènes; puis sectionner tout le paquet vasculo-nerveux à deux centimètres au-dessous des ligatures.

Troisième temps. — Renverser l'épaule en arrière. Diviser le trapèze (portion cervicale), l'omoplato-hyoïdien parallèlement à la section cutanée.

Diviser l'angulaire, le grand dentelé, le rhomboïde, en rasant successivement l'angle supérieur et interne de l'omoplate, puis les lèvres antérieure et postérieure de son bord spinal.

Enfin diviser le trapèze (portion dorsale) et le grand dorsal au ras de la section cutanée, jusqu'à ce que l'omoplate avec ses masses musculaires soit entièrement détachée du tronc.

Nous avons plusieurs objections à faire à ce procédé, qui, de même que les précédents, n'a pas, à notre connaissance du moins, été appliqué sur le vivant : à la section de la clavicule nous préférons la résection de sa partie moyenne;

à la simple ligature des vaisseaux sous-claviers, leur section entre deux ligatures. — Il est absolument inutile de tracer toute l'incision cutanée dans un seul temps ; s'il est d'ailleurs assez indifférent de la pratiquer avant ou après la ligature de l'artère principale du membre, il n'en est pas de même de la division des muscles grand et petit pectoral, dont la section peut fournir un écoulement sanguin assez abondant pour retarder l'opération.

La section des muscles postérieurs ne nous paraît pas bien ordonnée ; il vaut mieux couper les muscles superficiels (trapèze et grand dorsal) avant les muscles profonds (angulaire, rhomboïde, grand dentelé). — Enfin l'incision de la peau qui n'atteint ni le bord spinal de l'omoplate ni son angle inférieur laisse subsister au niveau de ces parties un cul-de-sac au fond duquel l'on trouve les insertions des muscles sectionnés et rétractés, cul-de-sac qui menacerait de devenir l'origine de clapiers et le point de départ de fusées purulentes. La branche supérieure de cette incision, qui limite le lambeau supérieur, a d'ailleurs un développement plus grand que la branche inférieure, la clavicule et l'épine de l'omoplate étant les deux points extrêmes qui marquent la distinction entre ces deux parties de l'incision. — La coaptation des lèvres de la solution de continuité de la peau risque donc de ne pas être partout exacte.

Après un certain nombre d'essais faits à l'École pratique avec le concours de M. Farabeuf, nous nous sommes arrêtés au procédé suivant que nous allons décrire dans tous ses détails (1). *C'est un procédé à deux lambeaux, l'un*

(1) Ce procédé a été l'objet d'une communication au *Congrès français de chirurgie*, dans la dernière session (séance du 20 octobre 1886).

antéro-inférieur ou pectoro-axillaire, l'autre supéro-postérieur, ou cervico-scapulaire.

Procédé de choix. — Il comporte pour ainsi dire deux actes opératoires successifs qui s'exécutent, le premier en deux temps, le second en trois.

Le premier acte a pour but l'hémostase préalable : il commence par la section de la clavicule suivie de la résection de la partie moyenne de cet os qui découvre largement l'artère et la veine sous-clavière (premier temps) ; il finit par l'isolement et la section de ces vaisseaux entre double ligature (second temps).

Le second acte opératoire a, comme premier temps, l'incision du contour et la dissection profonde du lambeau antéro-inférieur ou pectoro-axillaire, dont font partie les extrémités des muscles grand, petit pectoral et grand dorsal, dissection qui permet de couper le plexus brachial et conduit jusqu'aux insertions sous-scapulaires du grand dentelé; comme second temps, l'incision et le relèvement du lambeau supéro-postérieur doublé du seul trapèze, relèvement poursuivi jusqu'aux limites supérieure et interne de l'os ; comme troisième et dernier temps, la section de la ligne des insertions musculaires que prennent aux bords supérieur et interne de l'omoplate les muscles grand dentelé, omo-hyoïdien, angulaire et rhomboïde.

Exploration de la région, recherche des points de repère, détermination du trajet des incisions. — L'incision destinée à la découverte, à l'isolement, à la section, à la résection de la clavicule et aux ligatures, doit être longue de 10 centimètres environ. Elle aboutit en dehors immédiatement derrière l'articulation acromio-claviculaire, sur le sommet *dépressible* de l'angle formé par le bord posté-

rieur de la clavicule et la crête scapulaire. En dedans, elle commence ou s'arrête, suivant le côté, à deux travers de doigt de l'articulation sterno-claviculaire, sur la clavicule, devant plutôt qu'au-dessus. Entre ces deux points l'incision est droite.

Pour tracer le lambeau postérieur, il suffira de la prolonger derrière l'omoplate par le plus court chemin vers la face postérieure de l'angle scapulaire où nous allons voir aboutir le contour du lambeau antéro-inférieur.

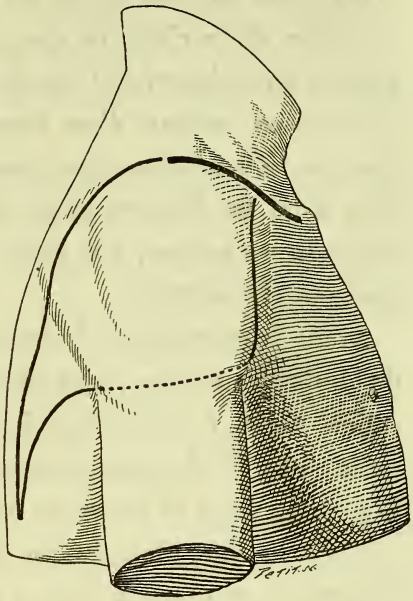

Le tracé de celui-ci commence au milieu de l'incision scapulaire, se dirige en dehors et en bas au delà du bec coracoïdien tangible, empiétant un grand travers de doigt sur le deltoïde, se recourbe sur l'union du bord inférieur du tendon grand pectoral avec le bras, traverse la face interne de la racine du membre jusqu'au delà du tendon grand dorsal, s'arrondit, descend en arrière, suit le sillon visible et tangible qui sépare du bord axillaire de l'os la

Nota. — La figure représente le tracé de l'incision, d'après M. Farabeuf. — L'incision claviculaire est marquée d'un trait plus foncé : on l'a séparée par un petit intervalle des incisions qui limitent les lambeaux antérieur et postérieur. On a figuré par des points la partie de l'incision antérieure qui, passant au-dessous du membre, correspond à la face interne du bras et à l'aisselle.

masse musculaire du grand rond et grand dorsal, pour s'arrêter enfin derrière l'angle scapulaire inférieur.

Position du malade et de l'opérateur. — Le malade est couché, le dos sur un coussin, au bord du lit.

Pendant l'accomplissement du premier acte (résection de la clavicule, ligatures), le bras repose modérément écarté du corps, car l'opérateur se tient en dehors avec deux aides, l'un à sa gauche, l'autre à sa droite, un troisième aide étant placé en face de lui au côté opposé du malade. La résection de la clavicule s'accommode d'une certaine propulsion du moignon de l'épaule qui s'obtient, à défaut d'une tumeur, au moyen d'un tampon placé momentanément derrière, c'est-à-dire sous l'omoplate, ou bien avec la main d'un aide. La ligature exige le contraire, l'effacement du moignon en arrière, qui tend et étale les éléments du paquet vasculo-nerveux.

Avant de commencer le second acte opératoire, l'entaille du lambeau antérieur, puis celle du postérieur, puis la séparation finale, il faut rapprocher encore le tronc du malade du bord du lit, de manière que la moitié de son dos déborde le coussin *épais* et *ferme* sur lequel il est soulevé.

Alors, le bras étant écarté du corps par le premier aide, l'opérateur se place en dedans pour inciser devant l'épaule, traverser la face interne du bras et gagner la région rétro-scapulaire que l'aide rend accessible en relevant momentanément le membre en haut et en dedans pour amener l'omoplate.

Après l'entaille complète du premier lambeau, le bras est rapproché du tronc et l'opérateur se retrouve en dehors, bien placé pour dessiner et disséquer le lambeau supéro-postérieur ou trapézien. Au moment de la section termi-

nale des attaches musculaires marginales, les aides écartent les deux lambeaux. Il est bon que l'opérateur tienne lui-même de la main gauche le bras malade et qu'il soit par conséquent en dedans du bras droit, en dehors du bras gauche.

Première partie de l'opération. — *Premier temps : section et résection de la partie moyenne de la clavicule.* — Le bras est donc couché, peu écarté du corps. Le chirurgien, placé en dehors, fait une incision commençant devant la clavicule un peu en dedans du bord externe du sterno-cléido-mastoïdien et finissant derrière ou sur l'articulation acromio-claviculaire.

Cette incision divise successivement la peau, le peaucier et le périoste ; mais si l'on trouve en avant de cet os une grosse veine de communication de la céphalique avec la veine jugulaire externe, on doit la couper entre et après deux ligatures. C'est pour ne pas être exposé à blesser inconsidérément cette veine, parfois, quoique rarement, assez volumineuse, qu'il convient ne pas conduire du premier coup l'incision jusqu'à l'os. Cette incision est pratiquée de dedans en dehors, quand on opère sur le côté gauche ; de dehors en dedans quand on opère sur le côté droit.

Avec la rugine courbe sur le plat on gratte d'abord dans l'incision du périoste sur toute la partie convexe de la clavicule ; après avoir ainsi amorcé le décollement périostique, on le continue avec beaucoup de précaution, d'abord sur la face supérieure et le bord postérieur de l'os, que l'on contourne avec le plat concave de la rugine. On détache ensuite le périoste devant et sous la clavicule, où les adhérences musculaires exigent de la patience pour éviter les

échappades. La rugine rejoint finalement le décollement commencé par-dessus l'os, et charge celui-ci sur sa concavité. Agité alors de mouvements latéraux, l'instrument agissant par ses bords complète l'isolement de l'os sur une longueur suffisante. On remplace la rugine par une sonde à résection, ou plus simplement par un simple écarteur que l'on place ensuite de champ, et que l'on tient par l'un de ses crochets pendant le travail de la scie.

A ce moment, non seulement la clavicule doit être maintenue proéminente par l'action de l'aide ou du tampon rétro-scapulaire, mais encore il faut en faire immobiliser le milieu par un grand davier tenu solidement.

On scie l'os au ras des insertions du chef externe du sterno-cléido-mastoïdien, en dirigeant la section suivant un plan oblique de haut en bas, de dedans en dehors et d'avant en arrière, et l'on emploie de préférence une scie cultellaire. Cependant, une scie à chaîne ou un feuillet passe-partout agissant de dessous en dessus peuvent également servir. — On soulève le fragment externe avec le davier: on complète sa dénudation périostique ; enfin on le recoupe soit avec la scie, soit avec de très fortes cisailles, au niveau du tubercule d'insertion du muscle deltoïde. On enlève ainsi toute la partie moyenne de l'os.

Deuxième temps : ligature des vaisseaux. — Le muscle sous-clavier apparaît dans la plaie ; on le soulève sur la sonde cannelée, on le coupe avec des ciseaux au niveau de la surface de section interne de la clavicule, puis, l'ayant saisi avec des pinces, on en résèque toute la partie découverte.

A la place du sous-clavier, il n'y a rien, l'aponévrose y est si mince qu'elle ne se sent ni ne se voit. Le bout de l'in-

dex gauche s'y porte, puis, remontant vers le cou devant les nerfs, accroche facilement le bord tranchant de l'aponévrose moyenne omo-claviculaire où sont les vaisseaux sus-scapulaires que l'on charge en masse sur un double fil sans y comprendre le muscle omo-hyoïdien placé plus haut; on coupe les vaisseaux après les avoir liés en dedans et en dehors du point où on doit les diviser.

Assez souvent on peut voir dès lors, en dedans, le bord supérieur de la veine sous-clavière, en dehors, les nerfs du plexus brachial; au milieu se trouve l'artère cachée dans le tissu cellulaire de la région sous-clavière (1). On procède avec précaution à la dénudation de la veine immédiatement au-dessous du niveau de la partie réséquée de la clavicule. C'est donc sur la terminaison de la veine axillaire qu'on passe les fils. Avant d'engager l'aiguille porte-fils, il faut s'être bien assuré que la dénudation est parfaite et que la veine est libérée de toute espèce d'adhérences dans toute sa circonférence et surtout en arrière. Les deux ligatures seront distantes d'un centimètre au moins, et pour ne pas accumuler le sang dans le membre qui va être jeté, on ne serrera qu'après avoir découvert et lié l'artère, à moins pourtant que celle-ci ne soit masquée et sa ligature rendue périlleuse par le volume de la veine. L'artère est cherchée et dénudée en dedans et au-dessus du filet nerveux du grand pectoral; elle est chargée sur deux fils que l'on éloigne à un

(1) Il vaut mieux, sans s'attarder à chercher, abaisser d'abord pour la distendre et la rompre la lèvre antérieure de la gaine du sous-clavier, qui formait le ligament coraco-claviculaire interne; la débrider au besoin dans sa partie externe. Alors, même si l'on ne voit rien, le doigt remis à la place du sous-clavier et promené de haut en bas accroche le nerf du grand pectoral quelle que soit l'épaisseur de la graisse. Ce petit nerf tangible, bientôt visible, surcroise obliquement l'artère que l'on trouve flanquée de la veine en dedans, des nerfs en dehors.

centimètre au moins avant de les nouer, afin de pouvoir couper le vaisseau avec sécurité dans l'intervalle. Alors on serre les ligatures de la veine, que l'on divise entre elles. Si l'on avait quelques difficultés à trouver l'artère, on se reporterait, bien entendu, au point de repère que donne le tubercule d'insertion du muscle scalène antérieur à la première côte. Mais il vaut mieux lier plus bas : c'est plus facile et probablement plus sûr. Au reste, les vaisseaux coupés, l'artère surtout, se rétractent et ne gênent plus l'opérateur (1).

Deuxième partie de l'opération. — *Premier temps : incision et dissection du lambeau antéro-inférieur.* — Le bras étant écarté du corps et l'opérateur placé en dedans, une incision ne comprenant que la peau et le tissu cellulaire sous-cutané part du milieu de l'incision première et se porte en dehors et en bas, au delà du bec coracoïdien et de l'interstice pectoro-deltoïdien, le long et en dehors duquel elle descend, empiétant un ou deux travers de doigt sur le muscle deltoïde. Arrivée au niveau de la jonction de la paroi antérieure de l'aisselle et du bras, l'incision croise le bord inférieur du tendon grand pectoral et coupe transversalement la peau de la face interne ou axillaire du membre, jusqu'au delà du bord inférieur des tendons grand dorsal et grand rond. Le bras est alors relevé par l'aide, et l'opérateur, apercevant le sillon qui sépare en arrière le bord

(1) La planche I, exécutée d'après un dessin de M. Farabeuf, représente la fin du deuxième temps de cette première partie de l'opération. On y voit les bouts centraux et périphériques des vaisseaux sous-claviers, sectionnés entre deux ligatures ; l'artère et les veines scapulaires supérieures sont rétractées vers la lèvre supérieure de l'incision claviculaire. La partie moyenne de la clavicule a été réséquée et, au niveau du vide qu'elle laisse, on voit les nerfs du plexus brachial appliqués contre le premier espace intercostal.

externe de l'omoplate de la masse commune au grand dorsal et au grand rond, y conduit l'incision pour la terminer derrière l'angle scapulaire sur le milieu de la face postérieure de l'angle scapulaire.

Le lambeau antérieur ou pectoro-axillaire étant ainsi délimité et son contour bien libéré, l'on divise avec précaution le grand pectoral un peu en dehors de l'origine de son tendon ; puis, après avoir chargé sur le doigt le petit pectoral, on le coupe près de son insertion à l'apophyse coracoïde. Quelques coups de tranchant prudemment ménagés et donnés dans l'intervalle des ligatures supérieures et inférieures permettent de voir le plexus brachial et d'engager l'index dessous pour en couper les éléments assez haut, sans les tirailler et sans menacer le bout central de l'artère. L'épaule se laisse attirer en dehors avec les bouts périphériques des nerfs et des vaisseaux. Le couteau se promène de haut en bas en dehors de la face externe du muscle grand dentelé qu'il dépouille le moins possible. Les vaisseaux thoraciques et mammaires externes sont aperçus ; on les peut lier ou forcipresser avant de les couper. Enfin l'on parvient au fond de l'espace sous-scapulaire, et l'on termine en pinçant le grand dorsal entre le pouce et l'index gauches pour le diviser, le rejeter en avant avec le lambeau et découvrir ainsi l'angle scapulaire garni de ses muscles (1).

(1) La planche II est également la reproduction d'un dessin de M. Farabeuf qui a été présenté au Congrès français de chirurgie. Elle figure l'opération après l'achèvement du premier temps de sa deuxième partie. Le lambeau pectoro-axillaire, doublé par les muscles grand, petit pectoral et grand dorsal, est rabattu en avant vers la région sternale. A la partie supérieure de la plaie, vers la base du cou, se voit le bout central de l'artère sous-clavière et celui de la veine, rétractés au-dessus de la première côte en dedans des nerfs du plexus brachial également sectionnés. Le membre est forte-

Deuxième temps : incision et dissection du lambeau postéro-supérieur. — Le bras étant remis au côté du corps, l'épaule soulevée et le chirurgien placé en dehors, l'on reprend l'extrémité externe de la première incision (incision claviculaire) pour la conduire par le plus court chemin vers l'angle inférieur de l'omoplate, où elle se jette dans l'extrémité inférieure de l'incision qui circonscrit le lambeau antérieur. On libère par une dissection rapide le bord de cette incision cutanée; on relève les téguments seuls dans toute l'étendue de la fosse sous-épineuse; on désinsère le trapèze de la clavicule et de l'épine pour le décoller de la fosse sus-scapulaire et finalement le confier à un aide qui va le tenir écarté dans le lambeau postérieur dont il fait partie.

Troisième temps : section des attaches musculaires marginales. — L'opérateur saisit de la main gauche la racine du bras; il commande aux aides d'écarter les lambeaux et de tâcher de comprimer dans le haut du postérieur les vaisseaux scapulaires postérieurs; il est en dehors du bras gauche, en dedans du bras droit; il tire dessus comme pour l'arracher avec l'omoplate. Cela dégage le bord supérieur et le bord spinal, que rase aussitôt le milieu du tranchant pour diviser en un instant, par de rapides mouvements de va-et-vient, le double feuillet musculaire qui s'y attache.

On cherche alors dans le cou, en dehors du plexus brachial, près de la section de l'angulaire de l'omoplate, l'endroit où l'artère scapulaire postérieure a été coupée pour la saisir et la lier.

ment attiré en dehors et la fosse sous-scapulaire se détache de la paroi thoracique qui est recouverte par les seules digitations du muscle grand dentelé. L'extrémité périphérique des vaisseaux, des nerfs et des muscles sectionnés est attirée en dehors avec le membre.

Le lambeau postéro-supérieur ainsi dessiné est à peu près égal comme surface et comme circonférence au lambeau antérieur: quand on les adapte, on a une ligne de réunion oblique de haut en bas, d'avant en arrière et de dedans en dehors, dont la section de la clavicule et des vaisseaux occupe l'extrémité antéro-supérieure. Son extrémité inférieure correspond au point le plus déclive de la plaie.

Pourtant, comme nous l'avons déjà dit, quand le sujet est couché sur le dos, la ligne de section des muscles qui s'inséraient au bord spinal forme encore une gouttière assez profonde et qui doit nécessiter un drainage soigneusement institué.

Le lambeau antéro-inférieur est doublé par le grand et le petit pectoral et en bas par l'extrémité du grand dorsal : le lambeau postérieur dans sa partie supérieure est tapissé par le trapèze. Les deux tiers inférieurs de ce lambeau ne sont constitués que par la peau et le tissu cellulaire sous-cutané; sa face profonde vient s'appliquer sur le fond de la plaie, c'est-à-dire sur les côtes et sur les espaces intercostaux recouverts par les digitations du muscle grand dentelé.

Ce procédé est d'une exécution facile et relativement rapide sur le cadavre. Seuls les premiers temps et surtout la dénudation et la résection de la clavicule demandent à être conduits avec beaucoup de délicatesse et d'attention. La section des attaches postérieures du membre qui le termine, seul moment de l'opération où, sur le vivant, on puisse redouter, dans les cas ordinaires, la perte de sang, se fait avec une extrême rapidité. Le seul reproche qu'on puisse lui adresser est d'ailleurs applicable à tous les autres modes opératoires : c'est de ne pas pouvoir être employé

dans les cas où le développement de la tumeur en avant dépasse la clavicule et recouvre les vaisseaux sous-claviers, cas d'ailleurs qui défient toutes les règles préconçues et tous les plans institués à l'avance.

En arrivant au terme de cette longue étude, si nous parcourons de nouveau les pages où nous avons essayé de tracer l'histoire d'une opération chirurgicale jusqu'à présent peu connue, nous voyons s'en dégager un certain nombre de faits dont l'ensemble résume les notions que nous pouvons considérer comme acquises sur l'amputation du membre supérieur pratiquée dans la contiguité du tronc.

Le plus frappant d'entre eux est certainement le peu de gravité que présente une opération aussi considérable, puisque la mortalité qu'elle entraîne n'excède pas le cinquième des cas, et que la proportion des revers est destinée à diminuer encore, grâce aux perfectionnements apportés à son exécution et aux progrès réalisés dans l'art des pansements.

Les principaux dangers auxquels elle expose, l'hémorragie artérielle et l'entrée de l'air dans les veines, peuvent être prévenus dans la majorité des cas, par la ligature de l'artère et de la veine principales du membre, pratiquée dès le début de l'opération. La fièvre traumatique grave, l'infection purulente, la septicémie à marche rapide ou lente, seront exclues par l'emploi rigoureux de la méthode antiseptique.

Le shock même que détermine l'opération n'est pas en rapport avec l'étendue de l'énorme mutilation qu'elle entraîne; il est plutôt la conséquence d'accidents opératoires,

plus souvent encore il dépend de la débilitation antérieure du sujet par la lésion pathologique ou par l'atteinte traumatique qui ont rendu l'intervention chirurgicale nécessaire.

L'amputation interscapulo-thoracique, envisagée au point de vue de ses indications, est une opération de nécessité; dans les cas traumatiques, elle est souvent une opération d'urgence.

Parmi les affections pathologiques qui réclament son emploi, nous trouvons :

Les tumeurs malignes de l'omoplate et les chondromes de cet os, auxquels la résection de l'omoplate n'est plus applicable, en raison de leur volume, de leurs connexions avec les vaisseaux axillaires, ou de leur propagation au reste du membre supérieur ;

Les tumeurs malignes de l'humérus et les chondromes de cet os, lorsque, pour des raisons analogues, et par le fait de la propagation de la néoplasie aux muscles scapulaires ou à l'omoplate, on ne peut se borner à pratiquer la désarticulation scapulo-humérale ;

Les ostéites occupant à la fois l'omoplate et l'humérus, et nécessitant l'amputation du membre.

Dans ces différents cas, l'on doit avoir recours à l'*amputation interscapulo-thoracique totale d'emblée*, qui consiste à enlever, en une seule opération, le membre supérieur, l'omoplate et les deux tiers externes de la clavicule.

L'ablation totale de l'omoplate et de la partie correspondante de la clavicule est indiquée par les tumeurs malignes de l'humérus pour lesquelles la désarticulation de l'épaule a été pratiquée quelque temps auparavant et qui ont récidivé dans la cicatrice ou dans l'omoplate.

Ce genre d'amputation, que nous avons désigné sous le

nom d'*amputations pathologiques consécutives*, est exceptionnellement motivé par l'extension à l'omoplate d'une ostéite de l'humérus, pour laquelle on aurait préalablement dû recourir à la désarticulation de l'épaule : en pareil cas, au lieu de pratiquer une réamputation véritable, on peut se borner à faire une résection consécutive de l'omoplate par la méthode sous-périostée.

Lorsque l'amputation interscapulo-thoracique est la seule ressource que l'on puisse opposer aux progrès d'une tumeur maligne, elle ne saurait être contre-indiquée que par la certitude où l'on serait de ne pouvoir enlever la totalité du mal, par la généralisation certaine ou même probable de la néoplasie, par l'état d'affaiblissement extrême du malade, peut-être enfin par le développement de la tumeur en avant des vaisseaux et autour d'eux, disposition qui rend l'exécution régulière de l'opération impraticable et qui accroît ses dangers hors de proportion avec les bénéfices qu'on en peut attendre.

En cas de lésions traumatiques, l'amputation interscapulo-thoracique est surtout requise par l'étendue de la destruction des parties molles et par l'impossibilité où l'on est de constituer un moignon suffisant par la désarticulation de l'épaule.

Dans les grands fracas du membre par l'action des projectiles de guerre, dans les broiements par les machines, l'occasion de la pratiquer ne se présente que rarement; la fracture, même comminutive de l'omoplate, n'ajoute que peu de chose aux indications qui résultent des lésions du bras.

Les arrachements du membre supérieur près de sa racine, au contraire, lui fournissent une de ses plus fréquentes et de ses meilleures applications. En pareil cas, ce sont encore

les désordres des parties molles et l'arrachement de la peau qui règlent l'indication, et il importe peu que l'omoplate soit ou non fracturée ; l'opération exécutée dans ces conditions, quoiqu'elle ait presque toujours été pratiquée comme intervention immédiate, a donné des résultats très favorables : si les circonstances permettent de temporiser, on attendra néanmoins pour procéder à l'amputation que l'état de shock traumatique se soit dissipé.

Qu'on ait à pratiquer l'amputation totale d'emblée, une amputation pathologique consécutive ou une amputation traumatique, ce sera toujours par la paroi antérieure de l'aisselle que l'on attaquera l'interstice interscapulo-thoracique.

La résection de la partie moyenne de la clavicule, immédiatement suivie de la section entre deux ligatures de l'artère et de la veine sous-clavières, ou des vaisseaux axillaires au-dessus de l'origine de leurs branches collatérales, doit toujours constituer le premier acte de l'amputation et comme une sorte d'opération préliminaire.

Dans l'exécution des temps subséquents, il convient de sectionner d'abord les attaches musculaires antérieures du membre où la circulation artérielle est suspendue par la ligature de l'artère sous-clavière ; de ne couper qu'en dernier lieu les attaches des muscles au bord supérieur et au bord spinal de l'omoplate, et les vaisseaux qui leur correspondent. Ceux-ci tirent en effet leur origine des branches collatérales de l'artère sous-clavière qui naissent au-dessus du point où l'on a pratiqué la ligature de ce vaisseau, et ils ont souvent subi une augmentation de calibre considérable, en rapport avec la vascularité et le développement du tissu pathologique.

L'on ne doit d'ailleurs pas perdre de vue, dans tout ce qui concerne les détails précis du manuel opératoire, que l'amputation du membre supérieur dans la contiguité du tronc est une opération de nécessité ; l'affection pour laquelle on la pratique occupe toujours la région même sur laquelle va porter l'acte chirurgical. C'est aux conditions exceptionnelles de configuration extérieure et de constitution intime d'un membre profondément altéré dans sa forme et dans sa structure, qu'il faut adapter les règles opératoires fondées sur sa morphologie et son anatomie normales. Ces règles ne pourront donc valoir que par le discernement avec lequel, en présence des nécessités imprévues de chaque cas particulier, on saura les appliquer, les modifier, au besoin même les enfreindre. L'opérateur qui se dispose à pratiquer l'amputation interscapulo-thoracique doit avant tout faire preuve d'un jugement sûr dans la détermination du plan chirurgical qu'il va suivre et dont il sera souvent contraint de s'écarter au cours même de son exécution.

FIN.

INDEX BIBLIOGRAPHIQUE

Baron H. Larrey. — *Observation d'amputation scapulo-humérale avec résection partielle de la clavicule, de l'acromion et de l'apophyse coracoïde pour une mutilation compliquée de l'épaule;* Rapport fait à l'Académie de médecine sur une observation de M. Michalski, dans la séance du 14 avril 1857. — *Bulletins de l'Académie de médecine*, 1857, t. XXII, p. 641.

Michaux (de Louvain). — *De l'ablation totale de l'omoplate en conservant le membre supérieur. — Gazette médicale de Paris*, 1866, t. XXI, p. 276.

Stephen Rogers. — *Case of excision of the entire scapula, to which is added a history of the operations involving the removal of all, or a considerable part of this bone; with the view of establishing the surgical character and prognosis of this class of operations. — The American Journal of the medical Sciences*, 1868, N. S., vol. LVI, p. 359.

Tableaux synoptiques des cas d'extirpation de l'omoplate, dans un article intitulé : *Excision of the scapula for enchondroma. — The New-York medical Journal*, 1869, vol. VIII, p. 431.

Patrick Heron Watson. — *Amputation of the scapula, along with two-thirds of the clavicle and the remains of the arm :* Read before the medico-chirurgical Society of Edinburgh, 14 July 1869. *Edinburgh medical Journal*, 1870, vol. XV, part. I, p. 124.

Samuel D. Gross. — *A system of surgery*, Philadelphie, 1872, vol. II, p. 1113.

Abel Demandre. — *Tumeurs de l'omoplate*; *de leur diagnostic, de leur traitement et des résections qu'elles nécessitent. — Thèse inaug.* Paris, 1873, n° 178.

George A. Otis. — *The medical and surgical history of the War of the Rebellion*, 1876, Part. II, vol. II : Surgical History, first issue, p. 481.

Von Adelmann. — *Zur Geschichte und Statistik der totalen Entfernung des Schulterblattes.* Congrès des chirurgiens alle-

mands, septième congrès, quatrième séance, 13 avril 1878. — *Verhandlungen der Deutschen Gesellschaft für Chirurgie.* Berlin, 1878, 7e Congrès, 1re partie, p. 137.

J. Chauvel. — *Omoplate* (article). *Dictionnaire encyclopédique des sciences médicales*, 2e série, t. XV, 1re partie, p. 269.

Th. Gies. — *Beiträge zu den Operationen an der Scapula.* — *Deutsche Zeitschrift für Chirurgie,* 1880, XIIe Bd, p. 551.

René de Langenhagen. — *Contribution à l'étude clinique des tumeurs solides du scapulum.* — *Thèse inaug.* Paris, 1883.

Louis Sambucy. — *De l'ablation totale du membre supérieur (avec l'omoplate).* — *Thèse inaug.* Paris, 1883, n° 36.

Eduard Albert. — *Lehrbuch der Chirurgie und Operationslehre*, 1884, IIe Bd, p. 293 et 566.

Ollier. — Communication à la Société de médecine de Lyon, séance du 15 décembre 1884 ; — *Lyon médical*, 1885, n° 5, 1er février, p. 158.

B. A. Watson. — *A treatise on amputations of the extremities and their complications.* Philadelphie, 1885, p. 234.

G. Poinsot. — *De l'extirpation totale de l'omoplate avec conservation du membre supérieur.* — *Revue de chirurgie*, 1885, 5e année, n° 3, p. 201.

Henri Trévelot. — *Quelques considérations sur l'amputation de l'omoplate avec résection de la clavicule dans les cas d'arrachement du membre supérieur.* — *Thèse inaug.* Paris, 1885.

Bérenger-Féraud. — *Étude sur l'amputation du bras avec ablation totale de l'omoplate.* — *Bulletin général de thérapeutique*, 1885, 55e année, xie et xiie livraisons, p. 490 et 552.

Chalot. — *Nouveaux éléments de chirurgie opératoire.* Paris, 1886, p. 411.

J. Lucas-Championnière. — *Extirpation totale de l'épaule après un traumatisme (clavicule, omoplate et muscles de l'omoplate).* — *Revue de chirurgie*, 1886, 6e année, n° 7, p. 529.

Paul Berger. — *Amputation du membre supérieur dans la contiguité du tronc ; procédé opératoire.* — *Congrès de chirurgie de Paris*, séance du 20 octobre 1886.

TABLE DES MATIÈRES

DÉFINITION 1
HISTORIQUE, DIVISION DU SUJET 3

OBSERVATIONS

A. — AMPUTATIONS PATHOLOGIQUES 15
I. — **Amputations totales d'emblée** 15
Dixi Crosby, p. 15. — Twitchell, p. 15. — Mac Clellan, p. 16. — Mussey, p. 16. — Syme, p. 17. — Fergusson, p. 17. — Fergusson, p. 20. — Kenneth M' Leod, p. 21. — Hamilton, p. 23. — Parise, p. 25. — Macnamara, p. 26. — Lund, p. 27. — Mac Gill, p. 30. — Desprès, p. 31. — Berger, p. 35. — Heath, p. 53. — Barwell, p. 56. — Verneuil, p. 56. — Ollier, p. 62. — Bérenger-Féraud, p. 69. — Morisani, p. 77. — Maling, p. 83.
II. — **Amputations pathologiques consécutives** 85
Mussey, p. 85. — Rigaud, p. 87. — Fergusson, p. 89. — Busch, p. 90. — Conant, p. 90. — Soupart, p. 91. — Deroubaix, p. 91. — Langenbeck, p. 92. — G. Buck, p. 93. — Krakowitzer, p. 94. — Jeaffreson, p. 94. — Stimson, p. 97. — Conklin, p. 98. — Wood, p. 100. — D'Ambrosio, p. 102. — Swain, p. 107.
B. — AMPUTATIONS TRAUMATIQUES 109
Cuming, p. 109. — Gaetani-bey, p. 110. — Winslow Lewis, p. 112. — Niepce, p. 112. — Vincent Jackson, p. 113. — Patrick Heron Watson, p. 114. — Parise, p. 116. — Charles, p. 121. — Weelhouse, p. 122. — Jessop, p. 123. — Lucas-Championnière, p. 125.

RÉSULTATS

I. — RÉSULTATS IMMÉDIATS DE L'OPÉRATION 133
§ I. — MORTALITÉ 135
Causes de la mort 139
§ II. — ACCIDENTS DÉTERMINÉS PAR L'OPÉRATION 144
A. — *Accidents immédiats*, hémorragie 144
entrée de l'air dans les veines ... 147
shock opératoire 154
B. — *Accidents consécutifs*, fièvre traumatique, suppuration. 158

B. — *Accidents consécutifs*, septicémie, infection purulente.. 159
abcès, fistules..... 162
II. — RÉSULTATS ÉLOIGNÉS DE L'OPÉRATION..... 167
§ I. — Récidives..... 167
§ II. — Conformation des parties après l'opération..... 175
Utilité des appareils prothétiques..... 180
RÉSUMÉ..... 183

INDICATIONS

I. — AMPUTATIONS PATHOLOGIQUES..... 187
A. — **Indications et contre-indications des amputations totales d'emblée**..... 187
§ I. — Tumeurs de l'omoplate..... 189
Comparaison de l'amputation interscapulo-thoracique avec l'amputation de l'omoplate..... 191
Avec la résection de l'omoplate..... 194
Avec quelques amputations partielles..... 196
Contre-indications de la résection de l'omoplate, indications de l'amputation totale d'emblée..... 202
Contre-indications de l'amputation interscapulo-thoracique. 208
§ II. — Tumeurs de l'humérus..... 211
Chondromes..... 214
Tumeurs malignes..... 217
Comparaison de l'amputation interscapulo-thoracique à quelques amputations partielles..... 219
§ III. — Quelques autres indications de l'amputation interscapulo-thoracique..... 225
A. — Ostéites..... 225
B. — Anévrysmes, affections diverses..... 228
B. — **Indications et contre-indications des amputations pathologiques consécutives**..... 230
Tumeurs récidivées..... 230
Ostéites..... 234
II. — AMPUTATIONS TRAUMATIQUES..... 237
§ I. — Plaies par coups de feu..... 237
§ II. — Broiements du membre..... 254
Moment à choisir pour l'intervention..... 256
§ III. — Arrachements du membre..... 260
§ IV. — Traumatismes divers..... 265

L'OPÉRATION

CONSIDÉRATIONS GÉNÉRALES..... 273
I. — **Détermination du plan de l'opération dans les amputations pathologiques totales d'emblée**..... 275
Considérations sur l'anatomie de la région..... 276

CHOIX DU PROCÉDÉ D'HÉMOSTASE PROVISOIRE 287
Compression..... 288
Compression immédiate après section de la clavicule.... 289
Ligature de l'artère sous-clavière..... 289
Ligature de l'artère sous-clavière après section ou résection de la clavicule..... 291
Ligature de l'artère et de la veine sous-clavières..... 292
Ligature de l'artère et de la veine sous-clavières, après section ou résection de la clavicule; nécessité d'une opération préliminaire..... 292
ÉTUDE DES TEMPS PRINCIPAUX DE L'OPÉRATION..... 294
§ I. — Section, résection ou désarticulation de la clavicule.. 294
§ II. — Ligature de l'artère et de la veine sous-clavières... 297
§ III. — Recherche des artères scapulaires supérieure et postérieure..... 303
§ IV. — Section des muscles de l'omoplate..... 306
§ V. — Modifications apportées a l'opération dans quelques cas particuliers..... 309
1) Fragmentation de l'omoplate..... 309
2) Ablation totale du membre en deux temps..... 310
3) Résection sous-périostée de l'omoplate..... 311
4) Cas où la ligature préalable des vaisseaux est impraticable..... 313
II. — **Modifications du manuel opératoire dans les amputations pathologiques consécutives**..... 314
III. — **Manuel opératoire dans les amputations traumatiques**..... 317
IV. — **Incision de la peau**, confection des lambeaux..... 318
Méthode ovalaire et raquette..... 319
Méthode à lambeaux..... 326
Détermination des incisions dans les amputations pathologiques consécutives..... 329
Détermination des incisions dans les amputations traumatiques..... 331
V. — **Réunion, pansement, soins consécutifs**..... 335
VI. — **Appareils** destinés à remplacer le membre..... 339
VII. — **Manuel opératoire**..... 342
Procédé de M. Chauvel..... 343
Procédé de Gross..... 346
Procédé de M. Chalot..... 347
Procédé de choix..... 349
Conclusions..... 361
Index bibliographique.
Table des matières.
Explication des planches.

WELLCOME LIBRARY INSTITUTE

EXPLICATION DES PLANCHES

Planche I. — Cette planche représente la fin de la première partie de l'opération (section des vaisseaux du membre entre deux ligatures, après résection de la partie moyenne de la clavicule).

P. Grand pectoral.

C. C'. Les deux bouts de la clavicule.

A. A'. Les deux bouts de l'artère sous-clavière.

V. V'. Les deux bouts de la veine sous-clavière.

s. Vaisseaux sus-scapulaires relevés.

Planche II. — Cette planche représente le premier temps de la deuxième partie de l'opération (incision et dissection du lambeau antéro-inférieur, qui est rejeté sur la région sternale, pendant que le membre supérieur et l'omoplate sont fortement écartés du tronc).

P. P'. Grand pectoral.

p. *p'*. Petit pectoral.

D. D' Grand dorsal.

T. Thorax recouvert par le grand dentelé.

S. Sous-scapulaire.

R. Grand rond.

C. C'. Les deux bouts de la clavicule.

A. L'artère sous-clavière.

V. La veine sous-clavière.

N. Plexus brachial.

s. Vaisseaux sus-scapulaires.

7504-87. — Corbeil. Typ. et stér. Crété.

C
A
A
P
S
V
A
C

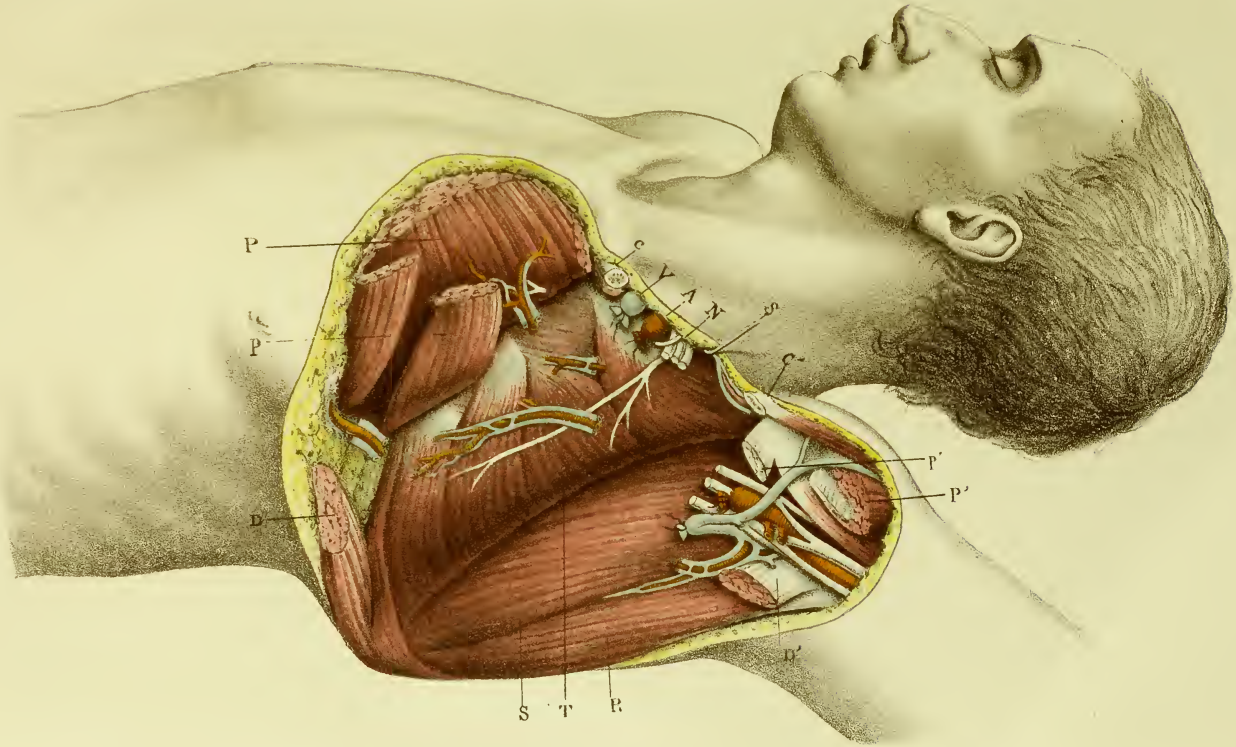

Farabeuf, del. Paris, Imp. Edouard Bry. A. L. Clément, Lith.

G. MASSON, Editeur à Paris.